

I L E O S T O M I A

TRANSCECAL NO

COLOSTOMIA TEMPORAL

Autores:

DR. CARLOS H. MALATAY MONAR
DRA. LIBYA C. MALATAY GONZALEZ

Colostomía es la creación de un ano artificial por abocamiento a la piel abdominal de una porción del colon (1). Fig. 1.

Ileostomía es el abocamiento de la última porción del intestino delgado a la pared abdominal, con el objeto de drenar el contenido intestinal al exterior (2).

Ileostomía transcecal es el vaciamiento del contenido yeyunoileal mediante una sonda colocada, un extremo en la porción terminal del ileo y el otro atravesando una ostomía practicada en la tenia anterior del ciego y un orificio de la pared anterior de la F.I.D. desemboca en una funda colectora.

F.2

CRITERIOS FUNDAMENTALES DEL PROCEDIMIENTO

- 1.- Conocer que las funciones coloproctológicas son necesarias pero no indispensables para el mantenimiento de la vida del paciente, por cuanto un buen manejo de la homeostasis y los potenciales de compensación fisiológica el intestino delgado especialmente, (3) son suficientes para realizar y mantener el equilibrio de los fluidos y más elementos biológicos del organismo.
- 2.- Saber tratar las injurias coloproctológicas: aspirar el producto derramado y/o producido, lavar el área, reparar la lesión, extirpar la noxa y anastomosis primaria, control de la agresión bacteriana, restablecer la homeostasis, el metabolismo general y practicar estrategias menos cruentas para evitar la deshicencia de las reparaciones o la contaminación de las heridas rectoanales.
- 3.- Conocer las causas de la deshicencia de reparaciones colónicas:
 - a) Causas predisponentes.- Son los estados carenciales, sépticos del paciente y fallas técnicas como: depleción de la circulación y tensión en los extremos reparados, suturas gruesas isquemiantes, bordes contaminados o suturas con interposición de otros tejidos.

b) **Causas desencadenantes.**- El aumento del contenido y de la presión intraluminal, el hiperperistaltismo intestinal, no descompresión adicional del colon luego de una reparación de dudosa evolución.

FISIOPATOLOGIA DE LA DESHICENCIA COLONICA

Las normas ortodoxas aconsejan practicar colostomía previa al lugar de la reparación dudosa o en el sitio de la injuria (5), conservar hasta lograr la consolidación o el restablecimiento del metabolismo y preparación de los tejidos (6), (7) para someter a otro acto quirúrgico y realizar la reanastomosis colónica.

Los criterios antes mencionados y el conocimiento de la fisiología del intestino delgado han permitido sustituir la colostomía temporal con las ileostomía temporal con la ileostomía transcecal.

El intestino delgado luego de un ileo anéستésico recobra el peristaltismo entre las 12 y 24 horas y vacía su contenido en el colon reparado que permanece inerte acumulando hasta las 72 horas o más, luego inicia la reactivación armónica de los movimientos mezcladores y de propulsión o en masa en toda su extensión y vacía su contenido sobrecargado causando tensión sobre las paredes y suturas, que cuando han sido realizadas en tejidos predispuestos o con fallas técnicas, se desgarran.

La ectasia colónica permite la proliferación bacteriana, el aumento de la fermentación, del volumen gasógeno; estos aumentos se suman a la presión mecánica del contenido fecal y causan deshicencia de la sutura.

El incremento de las colonias bacterianas aumentan la agresividad, desconjugan las sales biliares dejando en libertad ácidos del mismo nombre (8) que estimulan el monofosfato de adenocina desencadenando congestión vascular en la mucosa, aumento de excreción de agua, de electrolitos y a su vez disminuye la capacidad de absorción y el exceso de agua aumenta la presión del contenido; los ácidos biliares estimulan también los receptores musculares y desencadenan hiperperistaltismo que se manifiesta por diarrea. El hiperperistaltismo tensiona en forma intermitente y desordenada los bordes suturados, que cuando involucran alguna de las fallas conocidas se desgarran.

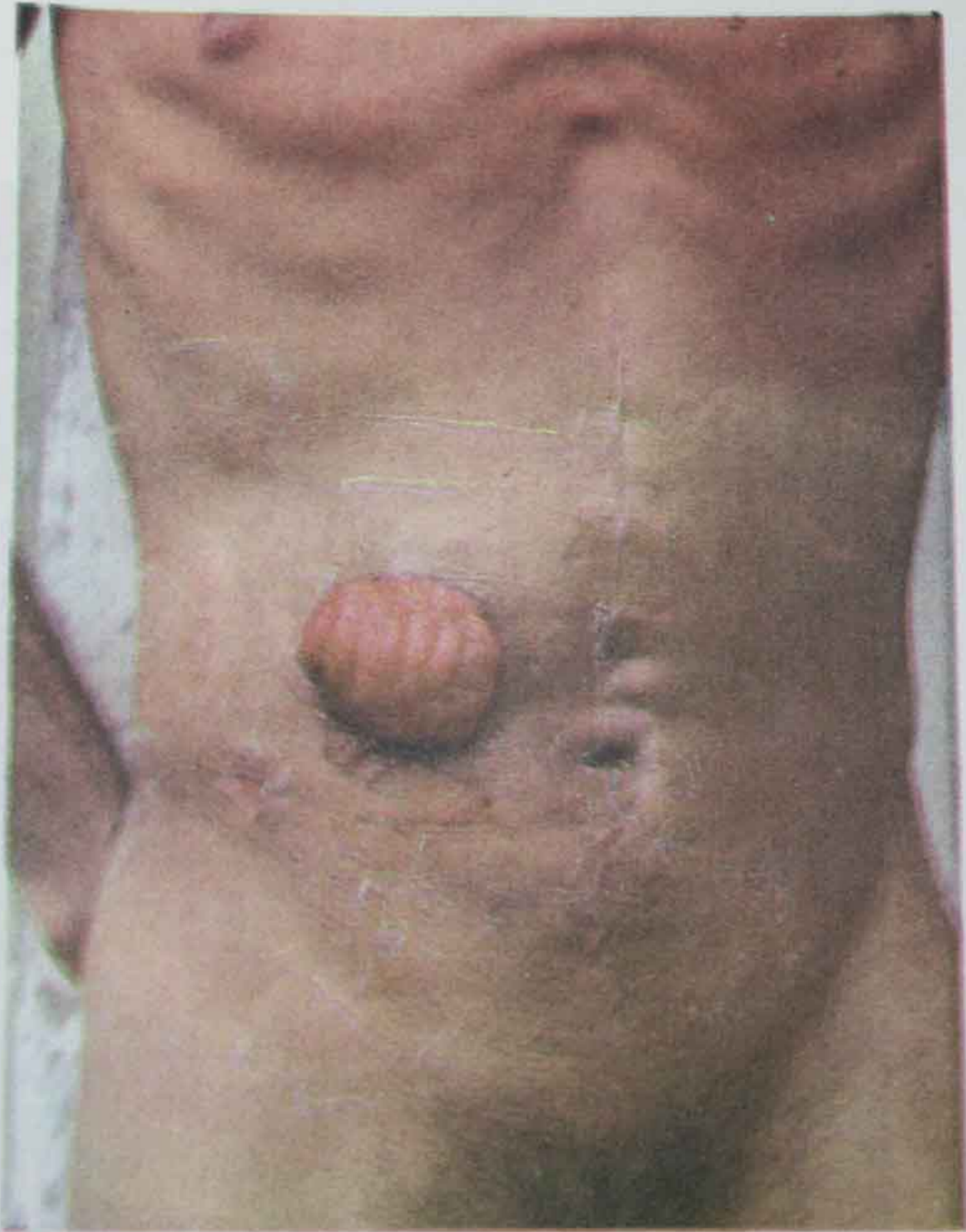
PATOLOGIAS QUE REQUIEREN ILEOSTOMIA TRANSCECAL

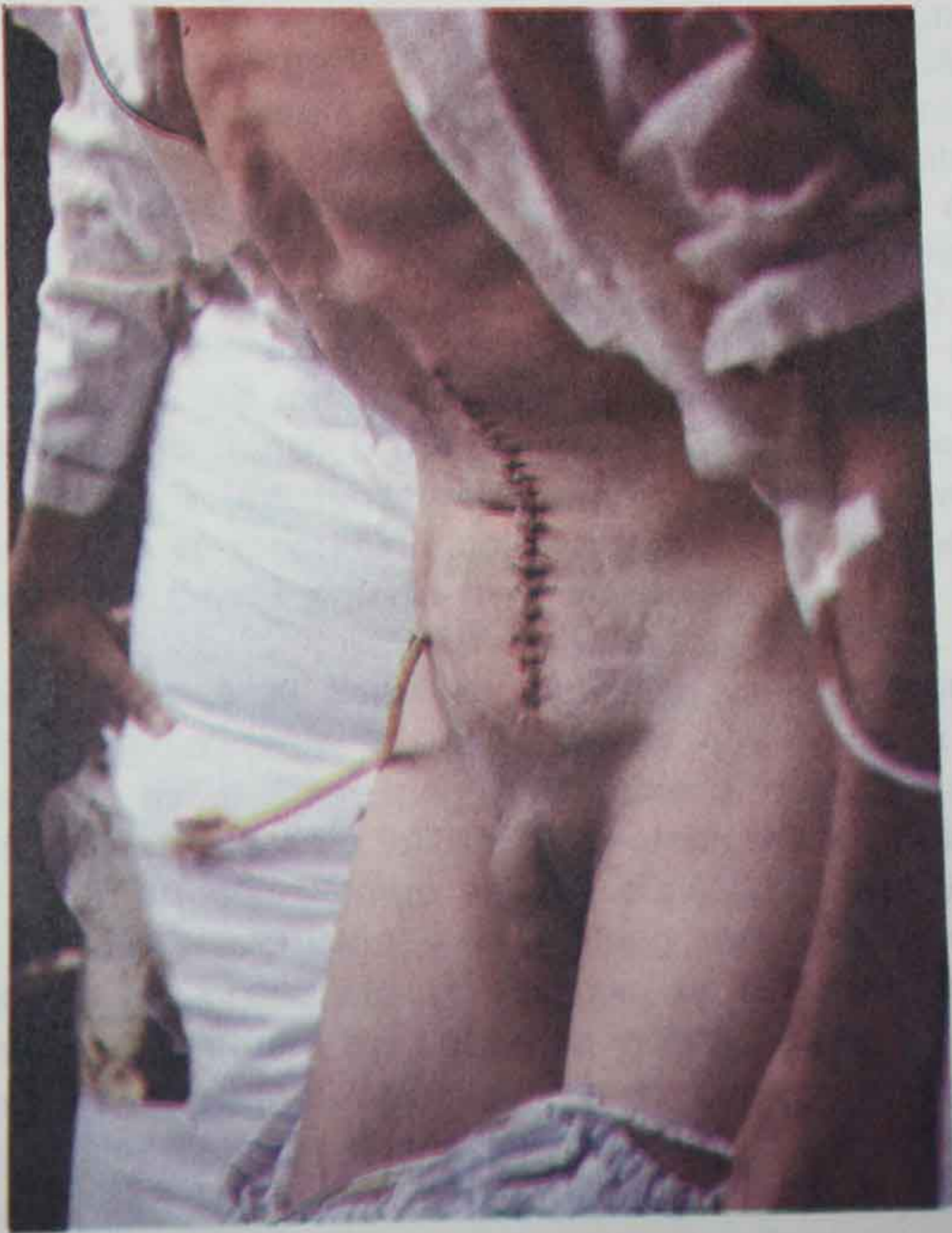
Heridas de colon por arma cortopunzante o de fuego; cuando son únicas o varias pero distantes, eliminación de los bordes contaminados y reparación primaria y cuando son varias en un limitado segmento intestinal, resección del segmento y anastomosis primaria. En estrangulamiento por vólvulo, bridas, hernias, etc.

En encuentros casuales de fístulas biliocólicas, colovesicales, etc. En perforación y hemorragia pseudodiverticular, de pólipos, de displasia vascular, etc.

En ameboma colónico, no resección de colon pero sí tratamiento específico, en otros tumores y que por causas ajenas al cirujano no se encuentra debidamente preparado el colon, resección y anastomosis primaria.

En heridas anorrectales, luego de una fistulectomía anal o anorrectal recidivante y complicada, para curar la enfermedad de Fournier.





TECNICA DE LA ILEOSTOMIA TRANSCECAL

Se realiza una apertura de 5mm en la tenia anterior del ciego, se introduce una sonda # 36 ó 40 atravesando la válvula ileocecal, se asciende unos 25 ó 30 cmts. por el íleo, en este segmento la sonda debe tener perforaciones laterales, a continuación se lo fija al ciego mediante una jareta con catgut cromado #0; de inmediato con bisturí se practica un túnel en la pared anterior de la F.I.D. a nivel del punto de Mc-Burney, se coloca otra jareta en el ciego paralela a la anterior con vicryl #0, los cabos de esta última jareta no se rematan dentro de la cavidad sino que se exteriorizan partiendo del borde superior del orificio interno del túnel con dirección hacia arriba y hacia afuera hasta llegar a la piel a unos 15 ó 20 cmts. sobre el orificio externo; de inmediato el segmento extracecal de la sonda se exterioriza por el túnel, se lo fija a la piel con un punto transfixivo y con seda, luego el extremo terminal se conecta a una funda recolectora. Colocando un dren en el sitio de la reparación colónica, se cierra la pared según técnica de mayor agrado para el cirujano.

Luego de 12 ó 24 horas el yeyunoileo vacía su contenido en la funda recolectora, no así el colon que continúa en atonía hasta 72 hs. o más, luego recupera la motilidad y vacía el contenido residual sin forzar las reparaciones y entra en reposo por 12 ó 15 días tiempo en que consolidan las reparaciones de dudosa evolución y en tiempo mayor las heridas rectoanales. Conseguido el objetivo se retira la sonda y se ajusta desde afuera los cabos de la segunda jareta y la fístula cecal se cierra; el colon recibe el contenido yeyunoileal y evacúa; el paciente queda curado y sin la pesadilla de someterse a otra intervención quirúrgica que impone la colostomía (9).

CASUISTICA 1988 - 1994

Heridas Coloproctológicas.....	17
Colostomías complicadas.....	2
Fístulas coloproctológicas.....	5
Hemorragias colónicas.....	4
Deshicencia anastomótica.....	2
Causas varias.....	18
Total.....	49
	Biótomo-transverso..2
	Yatrogenias
	Legrado-sigma.....2
	Hernia Ing.-sigma..1
	Transverso.....2
	Delincuenciales
	Sigmoide.....1
	Perdigones.....
	Transverso-desc...2
Colónicas	
Heridas	Arma de fuego
	Bala.....Sigma.....1
	Cornadas.....2
Rectoanales	Empalamiento.....2
	Enfermedad de Fournier.....2
	Necrosadas.....1
Colostomías complicadas	
	Absceso de cavidad.....1
	Colicistocolónicas.....2
Fístulas Coloproctológicas	Colovesical.....1
	Rectoperineales.....2
Hemorragias colónicas	Pseudodiverticular.....3
	Displasia vascular transverso.....1
Deshicencia anastomótica.....	2
	Ca. del descendente.....3
	Perforación pseudodiverticular.....2
causas varias	Parasitosis-Amebona.....2
	Vólvulo del sigma.....3
	Perforación Tífica.....7
Total.....	47

CONCLUSIONES

- 1.- La función de la Ileostomía Transcecal es igual a la colostomía porque libera al colon de sobrecarga fecal, de hiperpresión e hipertensión sobre las paredes y sitios reparados.
- 2.- Permite al colon evacuar solamente el residuo fecal, ya que el contenido yeyunoileal es vaciado por la sonda a la funda recolectora.
- 3.- Proporciona significativos beneficios porque:
 - Libera al paciente de la muerte social que le impone la colostomía.
 - Las lesiones colónicas y proctológicas son curadas en un solo acto quirúrgico.
 - El tiempo de curación de las lesiones proctológicas es de 12 a 15 días y un poco más de las lesiones proctológicas
 - El paciente es liberado del martirio de soportar otro acto quirúrgico que impone la colostomía.
- 4.- Minimiza todo costo, por lo tanto en toda patología traumática y emergencias colónicas, en algunas cirugías electivas con reparaciones de dudosa evolución y para que curen en tiempo menor las heridas rectoanales, se debe practicar ILEOSTOMIA TRANSCECAL, no colostomía temporal.

BIBLIOGRAFIA

- 1.- Diccionario Enciclopédico, Norma Castel.- Editorial Norma.- Madrid.- Pag. 337.- 1.985
- 2.- Lahy Clínica.- Práctica Quirúrgica de la Clínica Lahy.- Ed. pg. 417, 418, 419, 420.- Editorial Bernándes.- Buenos Aires.- 1966.
- 3.- Todd, I.- Cirugía de colon recto y ano.- Era. Ed.- Pg. 41, 42, 43, 44, 45.- Panamericana.- Buenos Aires.- 1983
- 4.- Dunnphy, J.- Diagnóstico y Tratamiento Quirúrgico.- 3a. Ed.-Pg. 590, 591.- Manual Moderno.- México.- 1982.
- 5.- Spiro, H. Gastroenterología Clínica.- 2a. Ed. Pg. 691.- Interamericana.- México.- 1980
- 6.- Todd, I.- Cirugía de colon, recto y ano.- 3a. Ed. Pg. 204. 205, 206, 207, 208, 209, 210.- Panamericana.- Buenos Aires.- 1983.
- 7.- Dunnphy, J.- Diagnóstico y Tratamiento Quirúrgico.- 3a. Ed. Pg. 592.- Manual Moderno.- México.- 1982
- 8.- Pons, P.- Patología Clínica Médica.- 3a. Ed.- Salvat.- Barcelona.- 1962.
- 9.- Dunnphy, J.- Diagnóstico y Tratamiento Quirúrgico.- 3a. Ed. Pg. 592.- Manual Moderno.- México.- 1982