

## Microsurgery

### Resumen:

*La Microcirugía es una técnica muy importante dentro de la Cirugía Plástica permite al Cirujano con experiencia en microcirugía reparar cualquier defecto en el cuerpo sea este congénito; adquirido o traumático. Se puede aplicar con toda seguridad en adultos y niños.<sup>2</sup> El éxito de estos procedimientos microquirúrgicos radican en el planeamiento preoperatorio; que es una tarea significativa y tendrá que ver directamente con el resultado del procedimiento; La selección del paciente, planificación quirúrgica, selección del sitio donante, la viabilidad del tejidos transferidos y los aspectos técnicos de la anastomosis microvascular son muy importantes, sin embargo un error en uno de estos aspectos llevarán al fracaso del colgajo libre. Existen algunos factores como la edad, pacientes sometidos a radioterapia-quimioterapia y varias enfermedades sistémicas como aterosclerosis, diabetes, cardiovasculares que limitan su aplicación.<sup>3-4</sup>*

**Palabras claves:** Microcirugía, Colgajos libres, Reinplantes de tejidos autólogos, Cirugía plástica Procedimientos quirúrgico reconstructivos.

### Summary

*Microsurgery is a very important part of plastic surgery allows the surgeon experienced in microsurgery to repair any defects in the body, be it congenital, acquired or traumatic. It can be applied safely in adults and children.<sup>2</sup> The success of these microsurgical procedures lie in the preoperative planning, which is a significant task and will have a direct bearing on the outcome of the procedure, the patient selection, surgical planning, selection donor site, the viability of transferred tissues and technical aspects of microvascular anastomosis are very important, however an error in one of these aspects lead to the failure of free flaps. There are some factors such as age, patients undergoing radiotherapy and several systemic diseases such as atherosclerosis, diabetes, cardiovascular limiting its application.<sup>3-4</sup>*

**Key words:** Microsurgery, Free flap, Autologous tissue reimplantation, Plastic surgery, Reconstructive surgical procedures.

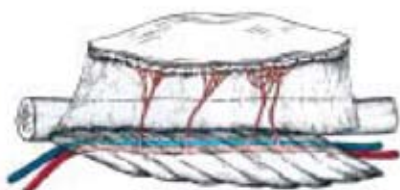
## Historia

En 1921 un otorrinolaringólogo suizo llamado Nylen llevó a cabo una operación en el oído interno con un microscopio de quirófano. Carl Zeiss en 1953 inició la producción en masa de microscopios quirúrgicos.

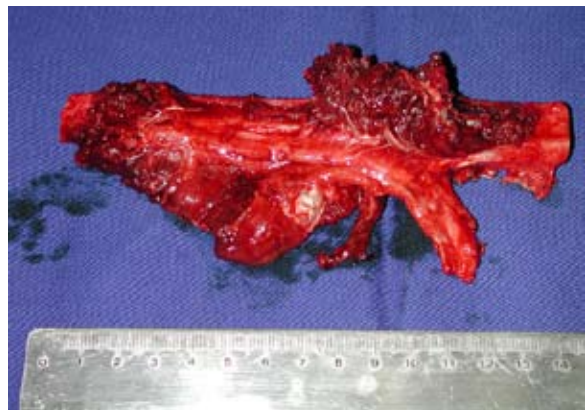La primera transferencia de colgajos libres fue descrita por primera vez por Daniel y Taylor en 1973 revolucionó a la cirugía reconstructiva y microcirugía.<sup>1</sup> En Latino América, Brasil fue el pionero donde se realizó la primera transposición microquirúrgica y en la actualidad se siguen realizando procedimientos quirúrgicos complejos como trasplante de hígado entre otros.

**Este tipo de procedimientos microquirúrgicos complejos, se realizan en los grandes países como: Estados Unidos, Francia, España, Taiwan, Japón, Brasil; y desde ahora está a disposición en nuestro país.**

La Microcirugía es una técnica muy importante dentro de la Cirugía Plástica; este procedimiento permite realizar reimplantes de dedos, brazos, piernas, pene, orejas, cara, transferencias digitales de dedo del pie a la mano, revascularización de miembros inferiores a nivel del tronco tibioperoneo o tibial anterior.<sup>5-6-7-8</sup> Posibilita aún la transposición de colgajos libres (músculo, hueso o tejidos blandos) para corrección de grandes deformidades congénitas, pós-traumáticas y pos-resecciones tumorales que antes eran considerados inoperables debido a la complejidad de las lesiones y su profundidad.<sup>9-10-11-12-13-14</sup> Con esta herramienta somos capaces de poder efectuar diversos procedimientos reconstructivos y realizar la cobertura de un área cruenta en cabeza, cuello, tórax, miembro pélvico o cualquier otra región que necesite cobertura por un defecto causado por un accidente como en la parálisis de plexo braquial o por alguna enfermedad deformante como la parálisis facial o el cáncer en partes blandas. En la actualidad todos estos trastornos pueden ser tratados con seguridad gracias a las nuevas y eficientes técnicas de reconstrucción, estos colgajos libres (Free flap) están íntimamente unidos a su pedículo vascular formado por arterias, venas, las cuales necesitan del riego sanguíneo para su sobrevivencia.

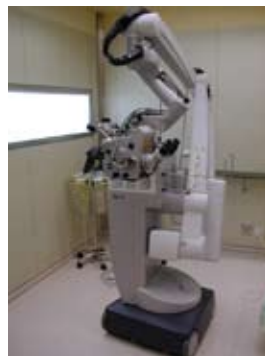

**Gráfico 1:** Colgajo libre Osteomiocutáneo de Fíbula; que está en íntima relación con su pedículo vascular (arteria y vena).



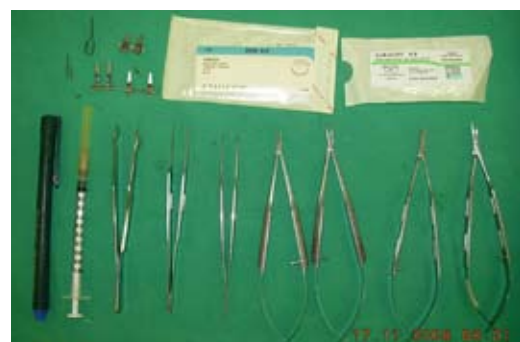**Foto 1:** Colgajo libre de Fíbula listo para su transplante en reconstrucción de cáncer de mandíbula; nótese el pedículo vascular en el lado derecho.

Las disecciones se realizan con la ayuda del microscopio o lentes de magnificación llamados lupas. (Fotos 2-3). con lo que se logra una mejor técnica en el manejo de estructuras y con menor daño a los tejidos.



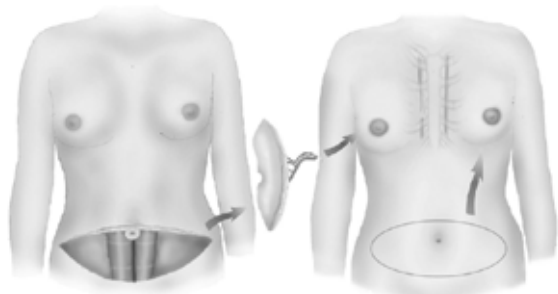
**Fotos 2-3:** Microscopio y lupas; indispensable en Microcirugía.

Es imprescindible contar con instrumental adecuado como: mini pinzas, porta-agujas, tijeras, clamps etc. Este instrumental es delicado y de difícil confección en muchos países de América (Foto 2,3,4).

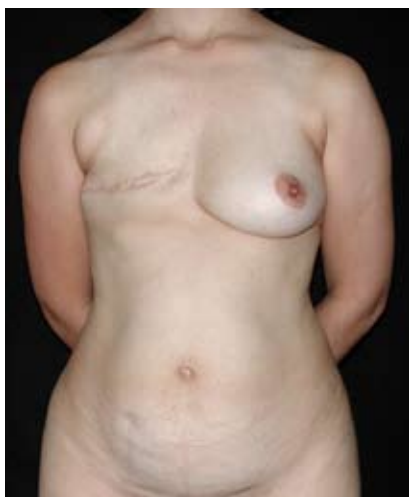

**Foto 4:** Instrumental especial básico utilizado en microcirugía.

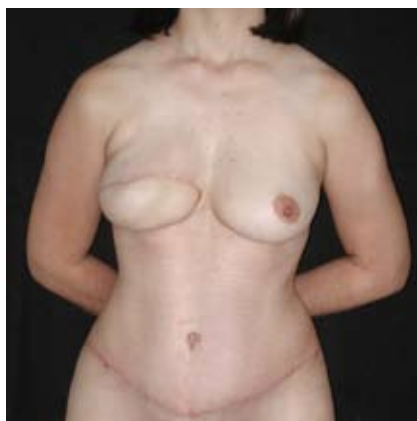Colgajo libre es la transferencia de tejidos bien vascularizados sean estos cutáneos, miocutáneos, osteomiocutáneos hacia cualquier parte del cuerpo, mediante un pedículo vascular (arteria vena, nervio) que garantiza la sobrevivencia del colgajo.<sup>1-13</sup>



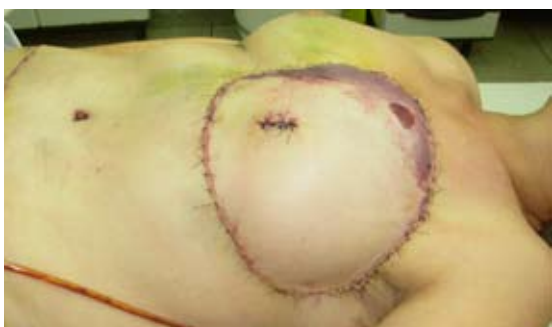**Gráfico 2:** Colgajo libre. The deep inferior epigastric Perforator (DIEP) para reconstrucción en cáncer de mama.



**Foto 4:** Pre-operatorio paciente con secuela de cáncer de mama.



**Foto 5:** Post-quirúrgico de 1 año, mediante reconstrucción mediante colgajo Microquirúrgico DIEP. Nótese el buen aspecto obtenido de la mama y la zona donante en el abdomen



**Foto 6:** Paciente con reconstrucción de mama izquierda; presenta pequeñas áreas de dermoepidermolisis.

## Materiales y Métodos

Este trabajo fue realizado en el Hospital de la Universidad Estatal Paulista de Botucatu (Brasil) y Clínica de Cirugía Estética -Microcirugía Dr. Fausto Viterbo, durante el periodo de 16 abril 2008- 31 marzo 2010.

Se realizaron reconstrucciones para diversas patologías mediante colgajos libres; los colgajos mas utilizados fueron músculo gran dorsal, músculo gracillis, colgajo osteomiocutáneo de fíbula, colgajo cutáneo DIEP.<sup>15</sup> Cada procedimiento tiene sus indicaciones, y la selección de la técnica ideal dependerá de factores individuales como: la edad, el estado de salud, características anatómicas, presencia de enfermedades asociadas, la evaluación del daño sufrido y de las condiciones de los tejidos por transplantar.<sup>14-16</sup>

Estos procedimientos Microquirúrgicos los realiza el Cirujano Plástico con entrenamiento en microcirugía, prepara los vasos sanguíneos del área receptora y donante, posteriormente con la ayuda de un microscopio o lupas, une las arterias y las venas del tejido transplantado a las de la zona por reconstruir.

## Ventajas de los colgajos libres

Proporciona seguridad y cobertura total de grandes defectos en el cuerpo causado por diversas patologías

Menos procedimientos quirúrgicos para lograr un resultado satisfactorio.

La posibilidad de transferir los tejidos específicos de acuerdo a la necesidad de cada paciente. hueso, músculo, piel, mucosa o las diferentes combinaciones, Logrando mejores resultados.<sup>1-16</sup>

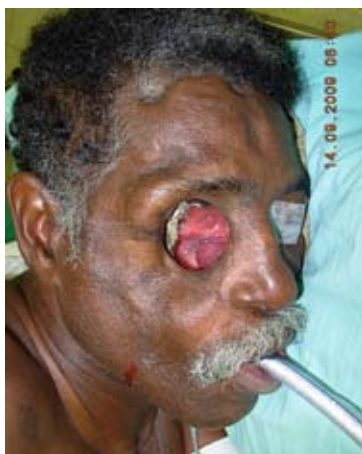## Resultados

Este tipo de procedimientos microquirúrgicos se deben realizar en centros hospitalarios que presten garantías de seguridad para el paciente; cuenten con el instrumental necesario en microcirugía y microscopios adecuados. (Fotos 2-3-4).

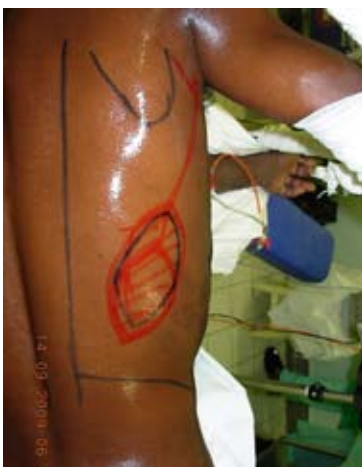En todos los casos operados presentaron evolución favorable, de acuerdo a lo planificado, se obtuvo una tasa de éxito de 95%. (Fotos 5-9)

Se presentaron pequeñas contingencias como dermoepidermolisis, (Foto 6) en esos casos se realizó tratamiento conservador mediante curaciones.

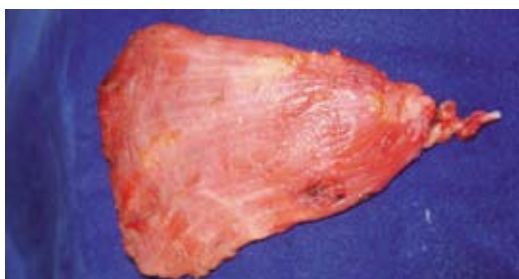



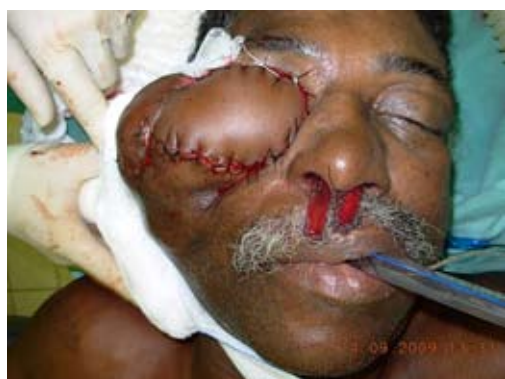**Foto 7:** Paciente que presenta secuela de cáncer en el ojo derecho.



**Foto 8:** diseño del colgajo del músculo gran dorsal.



**Foto 9:** Colgajo muscular libre del Gran dorsal listo para transferencia microquirúrgica, nótese el pedículo vascular (arteria y vena) en el extremo izquierdo.



**Foto 10:** Reconstrucción mediante colgajo libre del músculo Gran dorsal, aspecto de pos-quirúrgico inmediato.

## Discusión

Estas intervenciones microquirúrgicas se realizan en un solo tiempo quirúrgico; necesita de dos equipos quirúrgicos con el fin de acortar el tiempo operatorio. Cada microcirugía tiene un tiempo quirúrgico promedio de 6-10-12 horas dependiendo a que tipo de cirugía corresponde. Está comprobado que el uso del microscopio mejora la calidad de anastomosis en relación a uso de lupas.

La elección de los vasos receptores es muy importante, porque tienen que poseer diámetros vasculares idénticos y su proximidad al área a reconstruir. La disección y preparación de los vasos debe ser muy delicada y exacta; porque el endotelio vascular se lesiona con suma facilidad, una compresión y/o tracción excesiva conlleva al espasmo vascular la cual puede terminar en una trombosis. Otro factor que se debe tener en cuenta es la longitud del pedículo vascular; si este es muy corto produce tensión en la anastomosis, también se debe evitar la redundancia en su longitud lo cual puede provocar una torsión y compresión del pedículo llevándolo a la pérdida del colgajo.

El uso de injertos de vena safena entre los vasos receptores y colgajo libre debe ser usado con precaución porque potencializa la trombosis de los vasos. La trombosis vascular, la mayoría de las veces, es por error técnico en la anastomosis y/o uso de un vaso con el endotelio lesionado. El tipo de anastomosis que se usa es término-lateral y/o término-terminal, esta última, presentando mayor efectividad. Cuando nos encontramos frente a una desproporción en el diámetro de los vasos se debe realizar una anastomosis termino-lateral.<sup>17-18-19-20</sup> Se considera que el proceso de microanastomosis es el más importante y determinante en la patencia del vaso.

El tiempo de isquemia del colgajo, es la cantidad de tiempo que pasa desde que el pedículo vascular del colgajo libre es seccionado del área donante hasta ser anastomosado en los vasos receptores y devolverle el flujo sanguíneo. El tiempo ideal para este procedimiento es de hasta 4 horas en colgajos cutáneos y miocutáneos, mientras que hasta 6 horas en colgajos libres osteomiocutáneos.<sup>21-22-23-24-25</sup>

La medicación que se agrega en el pos-operatorio inmediato es el uso de heparina sódica de bajo peso molecular 5.000 UI. subcutáneo c/ día durante 3-5 días mientras dure su hospitalización, posteriormente se agregará al tratamiento con Pentoxifilina o aspirina.

Se realiza seguimiento riguroso en el pos-quirúrgico con el fin de identificar algún cambio en la

hemodinamia del colgajo. Se debe tener precaución después de los 20 minutos pos-anastomosis, el próximo periodo crítico es a las 24-72 horas; el éxito de un colgajo libre es de llegar hasta el 5 día sin presentar trombosis.<sup>26-27-28-29-30-31-32</sup>

En algunos países, y otros centros hospitalarios recomiendan realizar el control del pedículo vascular mediante el uso de ecografía doppler color cada 2 horas durante las primeras 12 horas, para luego cada 6 horas hasta completar las 72 horas.<sup>33</sup>

## Conclusiones

La utilización de colgajos microquirúrgicos es segura, efectiva, se lo realiza en un tiempo quirúrgico, se puede aplicar en adultos y niños permitiendo restaurar grandes áreas de tejidos que antes eran inoperables con buenos resultados, mejorando la calidad de vida de estos pacientes. Además permite reconstrucciones con resultados funcionales y estéticos con mínimo compromiso del área donante.

## Bibliografía:

Bas L, May JW, Handren J, et al. End-to-end versus end-to-side microvascular anastomosis patency in experimental venous repairs. *Plast Reconstr Surg.* 1986;77:442-450. (19)

Bernstein EF, Sullivan FJ, Mitchell JB, et al. Biology of chronic radiation effect on tissues and wound healing. *Clin Plast Surg.* 1993; 20:435-451. (3)

Ceva Faria, Benedik A. Relato de caso -TRAM livre para tramento de hemangioma gigante. *Revista Brasileira de Cirurgia Plástica* vol 24-No 3/2009. Pag. 18. (13)

Chedid Rodolfo, Reconstrução craniofacial com retalhos microcirúrgicos *Rev. Bras. Cir. Cabeça Pescoço*, v. 38, nº 2, p. 103 - 107, abril / maio / junho 2009. (8)

Closs M. Groth A. Reconstrução microcirúrgica da maxila. *Revista Brasileira de Cirurgia Plástica* vol 24-No 3/2009. Pag. 3529.- Gthot A. Duarte. (12)

Daniel R.X., Taylor G.L.: Distant transfer of an island flap by microvascular anastomoses: a clinical technique. *Plast Reconstr Surg* 52: 111-117, 1973. (1)

Dias I Pinho S. Reimplantes de membros superiores:casuística de 23 anos. *Revista Brasileira de Cirurgia Plástica* vol 24-No 3/2009. Pag.80. (9)

Donnal Serafin; Atlas of Microsurgical Composite Tissue Transplantation. Illustrated by Robert G. Gordon 1996. Flap; pag 191-204. The Fibula flap;pag 547-574. (6)

Donnal Serafin; Atlas of Microsurgical Composite Tissue Transplantation The Latissimus Dorsis Muscle Musculocutaneous Illustrated by Robert G. Gordon 1996. Flap; pag 191-204. (7)

Drake DB, Oishi SN. Wound healing considerations in chemotherapy and radiation therapy. *Clin Plast Surg.* 1995;22:31-37. (4)

Dos Anjos Neto, Leal André. Reconstrução da região do calcâneo. *Revista Brasileira de Cirurgia Plástica* vol 23-No 3/2008. Pag.92. (31)

Fernandes Rui MD. Fibula Free Flap in Mandibular Reconstruction *Atlas Oral Maxillofacial Surg Clin N Am* 14 (2006) 143-150. (28)

Fernández. Free flaps in mandibular reconstruction *Atlas Oral Maxillofacial Surg Clin N Am* 14 (2006) 143-150. (5)

Fillinger MF, Kerns DB, Bruch D, et al. Does the end-to-end venous anastomosis offer a functional advantage over the end-to-side venous anastomosis in high-output arteriovenous grafts. *J Vasc Surg.* 1990;12:676-688. (20)

Finical SJ, Doubek WG, Yogueros P, et al. The fate of free flaps used to reconstruct defects in recurrent head and neck cancers. *Plast Reconstr Surg.* 2001; 107: 1363-1366. (27)

Glen T. Porter, MD; Microvascular Free Tissue Transfer; Department of Otolaryngology/Head and Neck Surgery October 20, 2004. (14)

Hazani Ron, MD, Bradley K. Bilateral Breast Reconstruction The Simultaneous Use of Autogenous Tissue and Identical Twin Isograft. *Annals of Plastic Surgery* • Volume 63, Number 5, November 2009. (32)

Hidalgo DA, Disa JJ, Cordeiro PG, et al. A review of 716 consecutive free flaps for oncologic surgical defects: refinement in donor-site selection and technique. *Plast Reconstr Surg.* 1998;102:722-732. (25)

Nahabedian Maurice., MD, FACS,\*Recipient Vessel Analysis for Microvascular Reconstruction of the Head and Neck. *Annals of Plastic Surgery • Volume 52, Number 2, February 2004.* (16)

Nunes J. Matsumoto W. Reconstrução de ferimento complexo de terço médio da face *Revista Brasileira de Cirurgia Plástica* vol 23-No 3/2008. Pag. 33. (29)

Pierre M. Chevray, M.D., Ph.D, Breast Reconstruction with Superficial Inferior, Epigastric Artery Flaps: A Prospective, Comparison with TRAM and DIEP Flaps, the American Society for Reconstructive Microsurgery, in Kauai, Hawaii, on January 12, 2003. (15)

Rand RP, Gruss JB. The saphenous arteriovenous fistula in microsurgical head and neck reconstruction. *Am J Otolaryngol.* 1994;15:215-218. (21)

Reis Junior Jeziorowki Retalho livre Antero-lateral de coxa para reconstrução de extremidades *Revista Brasileira de Cirurgia Plástica* vol 24-No 3/2009.. pagina 79. (11)

*Revista Brasileira de Cirurgia Plástica; A Reconstrução oromandibular complexa com dois retalhos microcirúrgicos.* vol 24- No1/2009, paginas 11-21. (33)

Schultz-Mosgau S, Grabenbauer GG, Wehrhan F, et al. Histomorphological structural changes of head and neck blood vessels after pre- or postoperative radiotherapy. *Strahlenther Onkol.* 2002;178: 299-306. (24)

Soler T. Do Santos C. Reconstrução microcirúrgica imediata de mama com autonomização pré-operatória: relato de caso *Revista Brasileira de Cirurgia Plástica* vol 23-No 3/2008. Pag. 73. (30)

Sorensen JL, Muchardt O, Reumert T. Temporary arteriovenous shunt prior to free flap transfer. *Scand J Plast Reconstr Hand Surg.* 1990;24: 43-46. (22)

Souza K. Chedid R. Versatilidade do retalho antebraquial nas reconstrução de cabeça e pescoço: análise retrospectiva no INCS. *Revista Brasileira de Cirurgia Plástica* vol 24-No 3/2009. Pag 3. (10)

Ueda K, Harii K, Nakasuka T, et al. Comparison of end-to-end and end-to-side venous anastomosis in free-tissue transfer following resection of head and neck tumors. *Microsurgery.* 1996;17:146-149. (18)

Upton Joseph, M.D. Pediatric Free-Tissue Transfer *Plastic and Reconstructive Surgery • December 2009.* (2)

Urken ML, Weinberg H, Buchbinder D, et al. Microvascular free flaps in head and neck reconstruction: report of 200 cases and review of literature. *Arch Otolaryngol Head Neck Surg.* 1994;120:633-640. (26)

Yamamoto Y, Nohira K, Kuwahara H, et al. Superiority of end-to-side anastomosis with the internal jugular vein: the experience of 80 cases in head and neck microsurgical reconstruction. *Br J Plast Surg.* 1999;52: 88-91. (17)

Yenidunya MO, Yenidunya S, Suse T, et al. Different types of arteriovenous anastomoses between femoral artery and vein distal to the island groin flap. *J Reconstr Microsurg.* 2002;18:301-307. (23)



◀ **Dr. Walter Francisco Huaraca**

Cirujano Plástico - Microcirujano. Especializado en Brasil  
drwhuaracamicrosurg@hotmail.com

**Prof. Dr. Fausto Viterbo**

Jefe de servicio de la disciplina de Cirugía Plástica - Microcirugía de la Universidad Estatal Paulista de Botucatu-Brasil.

**Dra Jacqueline Freire Freire**

Residente de la clínica Kennedy Samborondón.