



Tratamiento de pseudotransposición en adolescente mesofacial de sexo femenino de clase II div. 1 de Angle con importante protrusión y apiñamiento incisivo superior.

Mesofacial pseudotransposition treatment in female adolescent class II div. Angle with significant protrusion and upper incisors crowding.

Wenceslao Gallardo Moreno

Fecha de recepción: 4 de Julio de 2014
Fecha de aceptación: 25 de Julio de 2014

Tratamiento de pseudotransposición en adolescente mesofacial de sexo femenino de clase II div. 1 de Angle con importante protrusión y apiñamiento incisivo superior.

Mesofacial pseudotransposition treatment in female adolescent class II div. Angle with significant protrusion and upper incisors crowding.

Wenceslao Gallardo Moreno¹

Como citar: Gallardo Moreno, W. (2015). Tratamiento de pseudotransposición en adolescente mesofacial de sexo femenino de Clase II Div. 1 de Angle con importante protrusión y apiñamiento incisivo superior. *Revista Universidad de Guayaquil*. 119(1), 1-20. DOI: <https://doi.org/10.53591/rug.v119i1.1227>

RESUMEN

Este informe describe una chica de 13 años 8 meses de edad con maloclusión de clase II Div. 1, de Angle, presenta apiñamiento en el sector anterior maxilar y mandibular, además presenta pseudotransposición entre el canino y el incisivo lateral superior izquierdo. Su preocupación es estética, la ATM estaba libre de síntomas, se destaca importante protrusión del labio superior y el cierre labial es insuficiente. Hay persistencia del canino temporal superior izquierdo (pieza 63), overjet 10 mm, overbite 50 %. Fue tratada con la extracción de los 2 primeros premolares superiores, distalamiento del canino superior izquierdo en pseudotransposición con el resorte Ladany y posteriormente retrusión anterior superior con arcos de acero 4 llaves. El ángulo interincisivo fue mejorado de 110° a 133° y la protrusión incisiva superior de 13 mm en relación a la línea APg., reducida a 7mm. El overjet y overbite mantienen el valor promedio, la curva de Spee fue nivelada. Los terceros molares inferiores fueron eliminados, pero los terceros molares superiores se mantuvieron. Registros pre y post-tratamiento son mostrados. Hubo importante cambio facial y buen alineamiento y simetría en los arcos dentarios. El canino en pseudotransposición fue ubicado correctamente en el arco dentario, la ATM quedó libre de síntomas. Registros al cabo de 3 ½ años, mostraron una buena oclusión y estabilidad a largo plazo. No existe ninguna sintomatología en la ATM, la desoclusión canina y posterior es óptima. El resultado es estable y el pronóstico muy bueno.

Palabras clave: Clase II, Div. 1, transposición, pseudotransposición.

ABSTRACT

This report describes a brunette girl of 13 years 8 months old, with Class II malocclusion Div 1 Angle, presents crowding in the anterior maxilla and mandible, also presents pseudotransposition between the canine and lateral upper left incisor, his concern is aesthetics, ATM was free of symptoms, significant protrusion of the upper lip and the lip closure is insufficient, there is persistence of the left superior temporal canine (primary 63), 10 mm overjet, overbite 50 %. She was treated with removal of the first two upper premolars, the maxillary left canine distalisation pseudotransposition with Ladany spring and later retruded anterior superior steel arches with 4 keys.

The interincisive angle was improved from 110 ° to 133 ° and the upper tooth protrusion of 13 mm in relation to the APg line, reduced to 7mm. The overjet and overbite maintain the average value, the curve of Spee was leveled, lower third molars were removed, but the upper third molars were maintained. Records pre and post- treatment are Facial change was large and good alignment and symmetry of the dental arch, the cuspid pseudotransposición was properly positioned in the dental arch, the ATM was free of symptoms. Logs after three and a half years, showed a good occlusion and long term stability. There are no symptoms in the TMJ, the canine and posterior disclusion is optimal, the result is stable and very good prognosis

Keywords: Class II, Div 1, transposition, pseudotransposition.

Introducción

Una relación molar clase II ocurre en una variedad de configuraciones óseas y dentales. (2) Los problemas de clase

II Div. 1 tienen varios enfoques de tratamiento según como se presente la maloclusión; con o sin apiñamiento, con la mandíbula bien posicionada o no etc., una serie de factores deben ser estudiados exhaustivamente a fin de tomar la

¹ Doctor - MSc, Universidad de Guayaquil, Ecuador. Correo electrónico: clínica_gallardo@hotmail.com



decisión más adecuada, podría ser una terapia con o sin extracciones, utilización de fuerzas extraorales, expansión de los arcos dentarios o del maxilar, aparatos de la ortopedia funcional maxilar etc., sin duda juega un rol muy importante la experiencia del operador, sus preferencias personales y obviamente el índice de efectividad del profesional tratante. Amplio overjet, se convierte en factor de riesgo, el caso en estudio presenta un overjet de 10 mm, la posibilidad de trauma facial en el sujeto puede traer como consecuencia la fractura de piezas dentarias, por consiguiente, la resolución de esa condición se convierte en imperativa.

El caso que nos ocupa a más de ser un problema de clase II Div. 1, presenta un componente adicional, pseudotransposición entre el incisivo lateral superior izquierdo y el canino superior izquierdo, lo que equivale a decir que no únicamente debe resolverse el problema de clase II con severo apiñamiento incisivo sino además la pseudotransposición del canino. Peck L, et al (3) definen la transposición dentaria, al intercambio posicional de dos dientes adyacentes-particularmente de sus raíces - o el desarrollo o erupción de un diente en una posición ocupada normalmente por un diente no-adyacente. Papadopoulos et al (2010) (4) la ratifican y dicen más específicamente, la transposición dentaria es definida como el intercambio posicional de dos dientes vecinos y especialmente de sus raíces, o el desarrollo o erupción de un diente en una posición normalmente ocupada por un diente no-vecino, además señalan que la transposición dentaria es una especial condición de erupción ectópica en el cual cada diente ectópico cambia el orden normal de la secuencia dentaria en el arco dental.

Peck S. and Peck L., (5) dicen, es importante considerar variaciones reportadas de secuencia de dientes que imitan transposiciones, aunque técnicamente no encajan en la definición, esta categoría es llamada pseudotransposición e incluye variantes de erupción ectópica de dientes maxilares anteriores que no muestran la severa molestia de orden de dientes con la característica de transposición, según los autores quedan fuera del sistema de clasificación de la transposición maxilar. Peck S. and Peck L., (5) en relación a la etiología de transposición (Mx.C. P1), se determinó ser una anomalía resultante de influencias genéticas dentro de un modelo multifactorial de herencia, respaldando una causa poligénica se dieron descubrimientos con elevadas frecuencias de anomalías dentales asociadas, elevada aparición bilateral, aparición familiar y significativas

diferencias en prevalencia hombres: mujeres de la anomalía.

Es interesante señalar que el caso en referencia presenta también un canino primario retenido justo en el lado de la pseudotransposición, (pieza 63). Caninos primarios retenidos fueron detectados dos veces más a menudo en mujeres que en varones (10 a 5 respectivamente). (9) La alta incidencia de caninos primarios retenidos (32 %) asociados con transposición puede sugerir la resistencia del diente a la reabsorción de sus raíces y de esta manera la migración del canino permanente. Sin embargo, si la desviación del canino permanente es la causa para que el canino primario quede retenido o la alternativa si el canino primario retenido causa transposición del diente permanente, es todavía una cuestión de pura especulación. (2001) (9) Identificación dentaria FDI.

Este reporte de caso tiene como objetivo presentar un enfoque exitoso de tratamiento para resolver un problema de clase II Div. 1 de Angle a través de extracción de primeros premolares superiores, la resolución de la pseudotransposición a través del distaliamiento del canino, y la retrusión del sector intercanino superior, procedimiento que ha brindado un gran beneficio especialmente en la estética dental y facial de la paciente.

Caso Clínico Antecedentes

Acude a la consulta, niña trigueña de 13 años 8 meses con maloclusión clase II Div. 1 en dentadura permanente, (hay persistencia de la pieza primaria 63), presenta apiñamiento en los sectores anteriores de los arcos dentarios maxilar y mandibular y pseudotransposición entre canino y el incisivo lateral maxilar izquierdos, su principal preocupación es estética. No presenta ningún hábito dañino, la ATM estaba libre de síntomas.

Historia Clínica Médica

Paciente bien desarrollada y bien nutrida, de baja estatura.

El examen clínico del paciente mostró lo siguiente: **1) Extraoral.** - en el perfil de la niña se destaca protrusión del labio superior e insuficiente cierre labial. (Fig. 1)

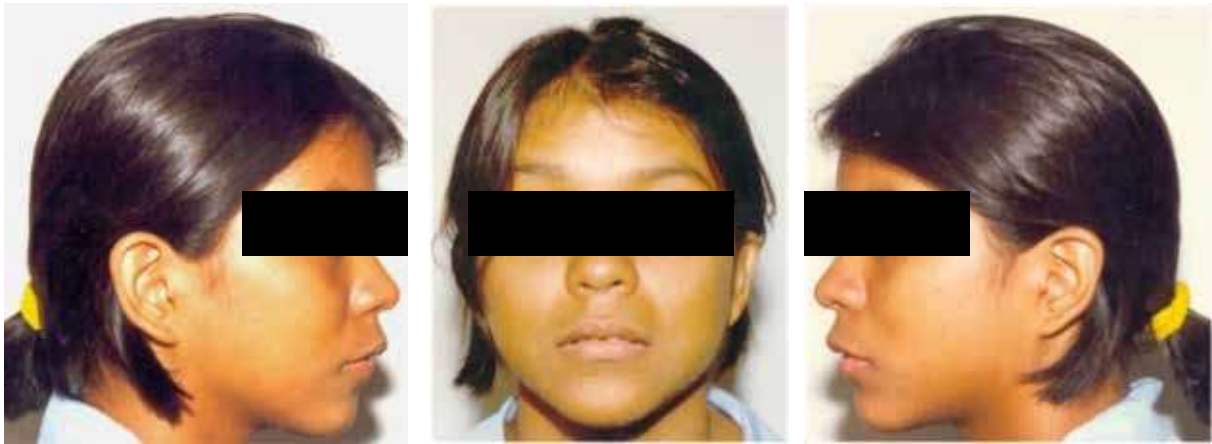

Figura 1: Fotografía de frente y perfil derecha e izquierda, en la cual se puede observar la evidente protrusión del labio superior y la falta del cierre labial.

Fuente: Autor

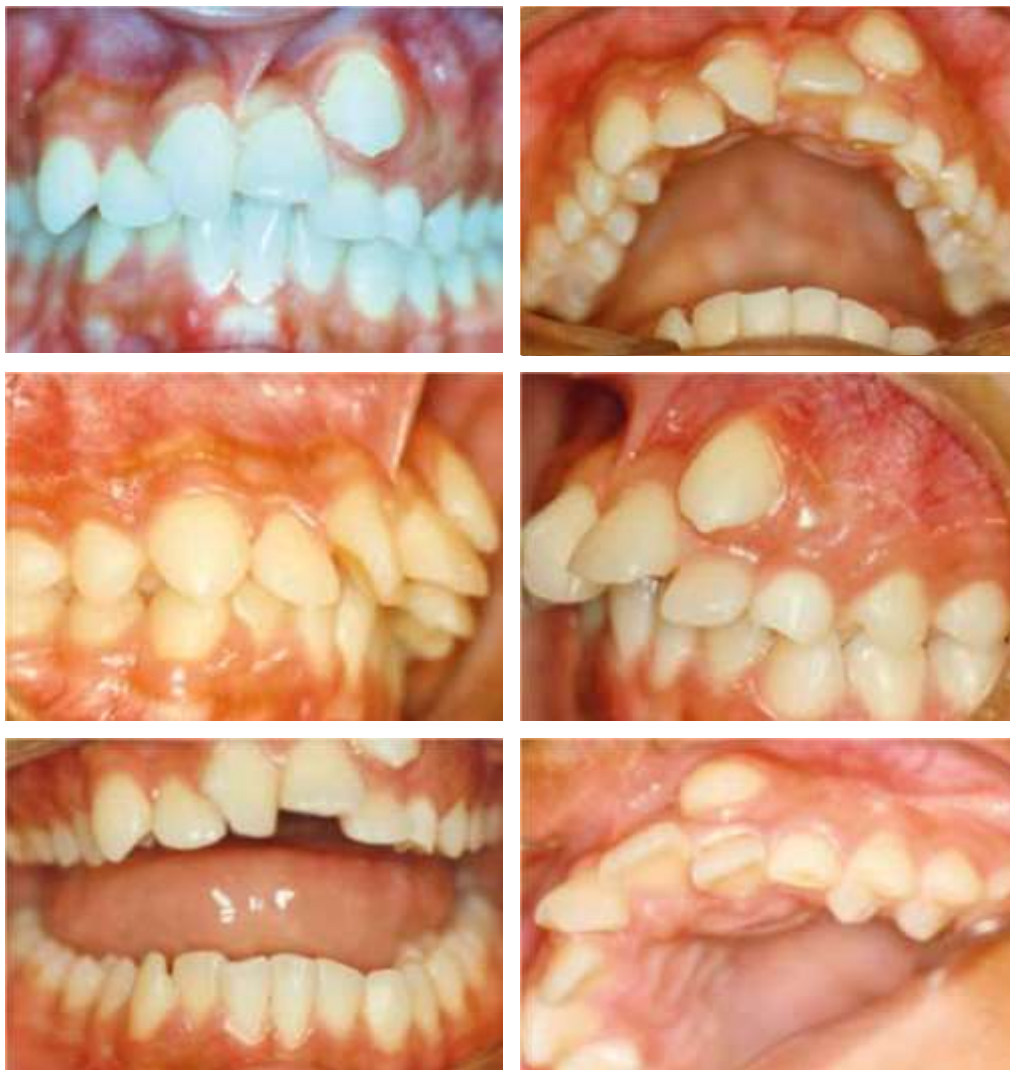

Figura 2: Al examen intraoral podemos observar apiñamiento superior que se determinó en 10, 5 mm, inferior en 4 mm en el sector de canino a canino, giroversión de la pieza 11, pseudotransposición entre la pieza 23 y 22, persistencia de la pieza primaria 63, incremento de la curva de Spee, 3.5 mm, overjet 10 mm medido de la superficie labial del incisivo central

mandibular izquierdo a la superficie labial del incisivo central maxilar izquierdo, el que se incrementó a 11 mm en montaje de modelos (R. C.), overbite 50 %.

Fuente: Autor

2) **Intraoral.-** Presenta un problema de clase II Div. 1 en dentadura permanente, hay persistencia del canino temporal superior izquierdo (pieza 63). Pseudotransposición entre las piezas 22 y 23, apiñamiento incisivo superior e inferior, giroversión de la pieza 11, incremento de la curva de Spee y del overjet, higiene oral muy buena, el índice de caries fue bajo, la salud gingival buena, (Fig. 2)

Análisis de Modelos

El estudio de modelos evidenció y ratificó un caso de clase II Div. 1, tomado como elemento de referencia la cúspide mesio-vestibular del primer molar superior y el suco mesio-vestibular del primer molar inferior. Los primeros molares del lado derecho tienen una relación distal de 3 mm y los del lado izquierdo de 2.5 mm. Apiñamiento superior de 10.5 mm, e inferior 4 mm en el sector de canino a canino, giroversión de la pieza 11, pseudotransposición entre la pieza 23 y 22, persistencia de la pieza primaria 63, apiñamiento incisivo, incremento de la curva de Spee, 3.5 mm de profundidad a cada lado, overjet 10 mm medido de la superficie labial del incisivo central mandibular izquierdo a la superficie labial del incisivo central maxilar izquierdo, overbite 50 %. La pieza 11 tiene el borde incisal derecho fracturado debido a una caída. (Fig. 2)

Análisis Radiográfico

A. **Panorámica.-** Excepto la pseudotransposición entre la pieza 23 y 22 maxilar y la persistencia de la pieza primaria 63, la dentición aparece desarrollándose normalmente. Se observa a los terceros molares en proceso de calcificación y evolución intraósea. En general, anatómicamente, diente y hueso aparecen dentro de los límites normales. (Fig. 3)

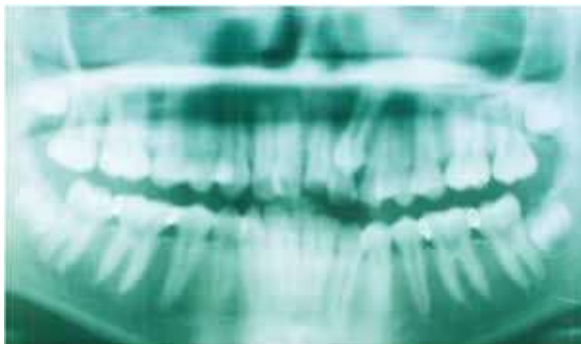


Figura 3: Radiografía panorámica previa al tratamiento. Fuente: Autor

Se han ofrecido varias definiciones de transposición dentaria han sido ofrecidas. Peck S and Peck L., (5) Peck L, Peck S, Attia Y. (3) Se ha publicado una definición unificada. Definen la transposición dentaria como el intercambio posicional de dos dientes adyacentes - particularmente de sus raíces - o el

desarrollo o erupción de un diente en una posición ocupada normalmente por un diente no-adyacente. Peck S. y Peck L., (5) dicen, es importante considerar variaciones reportadas de secuencia de dientes que imitan transposiciones, aunque técnicamente no encajan en la definición. Esta categoría es llamada pseudotransposición e incluye variantes de erupción ectópica de dientes maxilares anteriores que no muestran la severa molestia de orden de dientes con la característica de transposición. Por consiguiente quedan fuera del sistema de clasificación de la transposición maxilar. Shapira, Y., M. M. Kufinec. (2001) (9) señalan categorías de este anomalía: transposición completa e incompleta y expresan que en la transposición incompleta, también llamada "pseudo o parcial" las coronas pueden estar transpuestas mientras que los ápices radiculares permanecen en su normal posición. Alternativamente, las coronas pueden estar en orden correcto mientras que los ápices radiculares están transpuestos. Así, los 2 dientes implicados se superponen y sus ejes longitudinales se entrecruzan entre sí. Además, las coronas y raíces de los 2 dientes afectados pueden superponerse completamente entre sí (el uno con el otro) en radiografías normalmente proyectadas.

B. **Telerradiografía (para Cefalometría).-** (Fig. 4) Las medidas revelaron una displasia sagital esquelética (prognatia maxilar) ángulo SNA 85.5°, ángulo SNB 77.5°, ángulo ANB 8°. (Jarabak., Fizzell) (1) La convexidad (del punto A al plano facial Na-Pog) fue de 8 mm. Del punto A, a la perpendicular Nasion (McNamara Jr. 1981) (2) la distancia indicó 4 mm. Los incisivos maxilares están proclinados en relación a la línea A.Pog; los incisivos inferiores están bien ubicados en relación a la misma línea de referencia.



Figura 4: Telerradiografía de perfil para cefalometría, en la cual se puede observar la importante protrusión dentaria maxilar. Además un overjet muy amplio, de otro lado clínicamente se puede apreciar una buena posición de la mandíbula en la estructura maxilofacial. Fuente: Autor

Se presenta a continuación los cefalogramas según Ricketts, Jarabak y McNamara Jr. (6- 8) Iniciales (Fig. 5-6-7). Los resultados aquí presentados obtenidos luego de las mediciones angulares y lineales (tablas 1-2-3), contribuyen eficientemente en el diagnóstico y plan de tratamiento del caso. La combinación de la clínica, exámenes complementarios, estudios cefalométricos y si además agregamos el resultado del montaje en articulador, con esos componentes disponemos de información muy importante para ser lo más acertados en el plan de tratamiento.

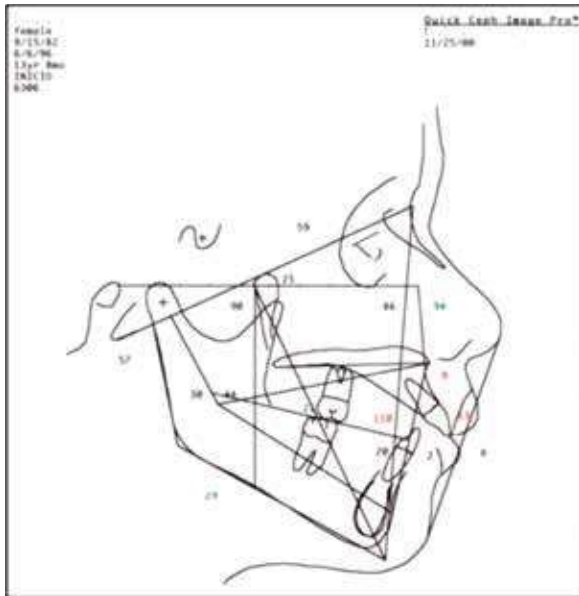


Figura 5: CEFALOGRAMA DE RICKETTS
Fuente: Autor

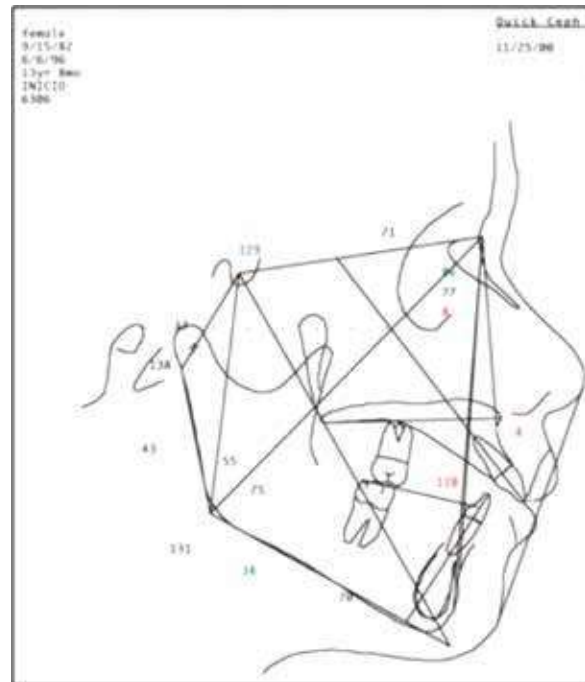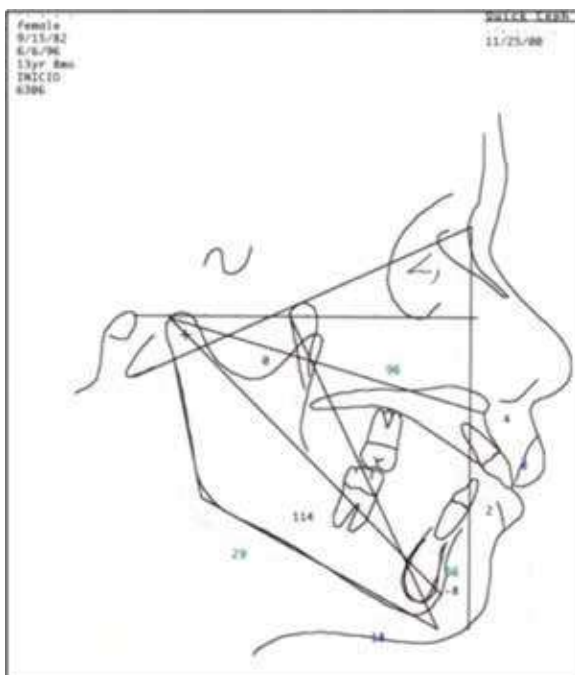


Figura 6: CEFALOGRAMA DE JARABAK

Fuente: Autor

Figura 7: CEFALOGRAMA DE McNamara

Fuente: Autor

X-RAY: 6/6/96		STATUS: INICIO		
AGE: 13yr 8mo		CASE: 6306		
Analysis Ricketts		INICIO	Norm	Clin.Dev.
CRANIAL RELATIONS				
Cranial Structure				
Ant Cranial Base (mm)	59.3	59.1	0.1	
Post Facial Ht (mm)	59.8	54.8	1.5	*
Cranial Deflect (dg)	24.8	27.3	-0.8	
Porion Location (mm)	-44.9	-38.6	-2.9	**
Ramus Position (dg)	72.9	76.0	-1.0	*
Mx Position				
Maxillary Depth (dg)	94.3	90.0	1.4	*
Maxillary Height (dg)	53.7	55.1	-0.4	
SN-Palatal Plane (dg)	7.2	7.3	-0.0	
Md Position				
Facial Depth (dg)	85.8	88.2	-0.8	
Facial Axis (dg)	90.4	90.0	0.1	
Mandibular Plane (dg)	29.2	24.3	1.1	*
Total Facial Ht (dg)	57.1	60.0	-1.0	
Facial Taper (dg)	65.0	68.0	-0.9	
MX/MD RELATIONS				
Maxilla				
Convexity (mm)	8.3	1.0	3.7	***
Mandible				
Corpus Length (mm)	68.4	73.2	-1.1	*
Mandibular Arc (dg)	29.7	29.6	0.0	
Maxilla/Mandible Lower Facial Ht (dg)	43.6	45.0	-0.4	
DENTURE RELATIONS				
Mx Dentition				
Mx 1, to APo (mm)	12.8	3.5	4.0	***
Mx 1, to FH (dg)	127.4	111.0	2.7	**
Mx 6, to PTV (mm)	20.7	16.7	1.3	*
Md Dentition				
Md 1, to APo (mm)	2.3	1.0	0.6	
Md 1, Inclination (dg)	19.5	22.0	-0.6	
Md 1, Extrusion (mm)	3.7	1.2	1.3	*
Hinge Axis Angle (dg)	95.9	90.0	1.5	*
Mx/Md Dentition				
Interincisor Angle (dg)	110.3	130.0	-3.3	***
Molar Relation (mm)	2.8	-3.0	5.8	***
Incisor Overjet (mm)	10.5	2.5	3.2	***
Incisor Overbite (mm)	-0.0	2.5	-1.3	*
ESTHETIC RELATIONS				
Lower Lip E-Plane (mm)	0.3	-2.0	1.2	*

Tabla #1

X-RAY: 6/6/96		STATUS: INICIO		
AGE: 13yr 8mo		CASE: 6306		
Analysis Jarabak		INICIO	Norm	Clin.Dev.
Saddle Angle (dg)	129.2	123.0	1.2	*
Articulare Angle (dg)	138.3	143.0	-0.8	
Gonion Angle (dg)	130.6	130.0	0.1	
GO-GN - SN (dg)	38.0	32.0	1.3	*
Ant. Cranial Base (mm)	71.0	70.1	0.3	
Post. Cranial Base (mm)	32.6	32.0	0.2	
Upper Gonion Angle (dg)	55.3	53.5	0.6	
Lower Gonion Angle (dg)	75.3	72.5	0.9	
Ramus Height (mm)	42.9	44.0	-0.2	
Ratio PCBL/RH (%)	75.8	73.0	0.3	
Mand. Body Length (mm)	70.4	71.9	-0.3	
SNA (dg)	85.5	82.0	1.2	*
SNB (dg)	77.5	80.0	-0.8	
ANB (dg)	8.0	2.0	3.0	***
Post. Face Height (mm)	70.6	82.3	-2.2	**
Ant. Face Height (mm)	116.6	129.5	-2.0	*
Post.FH/ Ant.FH (%)	60.5	62.0	-0.4	
Interincisor Angle (dg)	110.3	130.0	-3.3	***
Convexity (mm)	8.3	1.0	3.7	***
ANS-Menton (mm)	65.0	61.8	0.5	
Nasion-Menton (mm)	116.6	111.8	0.8	
ANS-Me./Nasion-Me. (%)	55.8	55.0	0.3	
Analysis McNamara		INICIO	Norm	Clin.Dev.
A to N -I FH (mm)	4.2	-1.8	2.4	**
Mx1 to A -I FH (mm)	8.1	1.3	2.4	**
Md1 to A-Pogonion (mm)	2.3	0.5	0.9	
Pogonion to N -I FH (mm)	-8.1	-6.7	-0.3	
Facial Axis (dg)	0.4	0.0	0.1	
Mandibular Plane (dg)	29.2	23.9	1.2	*
Mandibular Length (mm)	114.1	113.7	0.1	
Midfacial Length (mm)	96.0	89.4	1.6	*
Maxillomand. Diff. (mm)	18.1	23.8	-2.2	**
Lower Ant Fac Height (mm)	66.4	62.2	1.1	*

Fuente: Autor

Tabla #2 y #3

Fuente: Autor

En los estudios de McNamara Jr (2) en relación a los componentes de la clase II en niños de 8 a 10 años el autor concluye:

1. La clase II no es una entidad clínica única. Puede resultar de numerosas combinaciones de componentes esqueléticos y dentales.
2. Solo un pequeño porcentaje de los casos en este estudio mostraron protrusión maxilar esquelética en relación a las estructuras craneales y de la base craneal. En promedio el maxilar superior estuvo en posición neutral, y cuando no estaba en posición neutral, estuvo más frecuentemente en una posición retruida antes que protruida. En el caso que se presenta hay protrusión maxilar esquelética.
3. Los incisivos inferiores estuvieron generalmente bien posicionados, pero casos de retrusión y protrusión dental mandibular fueron también observados. En el caso en estudio, en relación a la línea A.Pog; los incisivos inferiores están bien ubicados.

4. La retrusión mandibular esquelética fue la única característica más común de la muestra de clase II. La mandíbula en este caso está bien posicionada.

Case, Wylie, Wylie, y Johnson, Fisk et al, Woodside, Sassouni, Moyers et al, citados por McNamara Jr (2) han señalado que una relación molar clase II ocurre en una variedad de configuraciones óseas y dentarias.

Evaluación Fotográfica

El perfil facial mostró evidente protrusión del labio superior, la mandíbula se ve bien ubicada, en la fotografía de frente se aprecia insuficiencia labial. (Fig. 1, 2)

Etiología

La causa fue diagnosticada como una probable combinación de factores genéticos y ambientales. Entre los 7 años la niña tuvo un golpe en el maxilar superior, se cayó en la piscina y se fracturó un diente. No fueron notadas obstrucción nasal o alergias que podrían haber contribuido en la maloclusión.

Diagnóstico

Niña saludable de 13 años 8 meses, presenta maloclusión de clase II Div. 1 dental y esquelética. Apiñamiento de 10.5 mm y 4 mm en maxilar y mandíbula respectivamente. (Sector de canino a canino) Paciente mesofacial. La posición de la mandíbula es correcta, los incisivos superiores están severamente protruidos, overjet 10 mm, apiñamiento superior e inferior, pseudotransposición entre la pieza 23 y 22, persistencia de la pieza primaria 63.

Listado De Problemas

1. Discrepancia esquelética máxilo-mandibular
2. Apiñamiento incisivo superior e inferior
3. Overjet de 10 mm, protrusión labial superior
4. Pseudotransposición entre pieza 23 y 22
5. Protrusión superior

Plan General de Tratamiento

Objetivos de tratamiento:

- a. Ubicar la pieza 23 correctamente en el arco, alinear dentadura superior previa extracción de los primeros premolares superiores y la pieza primaria 63.
- b. Nivelar y alinear el arco dentario inferior, corregir curva de Spee.
- c. Retruir grupo de canino a canino del maxilar superior y normalizar overjet
- d. Establecer relación de clase I canino
- e. Coordinar ambos arcos
- f. Obtener un overbite normal
- g. Mejorar la apariencia facial y obtener armonía labial
- h. Conseguir oclusión mutuamente protegida
- i. Tratar que RC sea igual a OC.

Pronóstico

Bueno

Progreso del Tratamiento

Luego del diagnóstico, haber determinado los problemas y el plan general de tratamiento en función de los objetivos, selecciono la técnica con la cual se manejará el caso en todas las etapas del proceso. Se aplicó la técnica de Roth, (del arco recto) la cual será utilizada durante el desarrollo de la terapia, no obstante según las necesidades y de la observación clínica del desenvolvimiento del caso podrán agregarse partes de otras técnicas, los componentes mecánicos requeridos en la resolución del problema son: bandas en molares, multibrackets en maxilar y mandíbula, barra palatina como anclaje, arco cuatro llaves para retrusión del grupo intercanino maxilar, diversos tamaños

de arcos nitinol, arcos de acero, arco utilitario de la técnica de Ricketts para nivelar dentadura del maxilar inferior, arcos braided para asentamiento de la oclusión más gomas intermaxilares, diversos resortes entre ellos el Ladany, placas de retención superior e inferior tipo Hawley al finalizar el tratamiento. Fig. 8

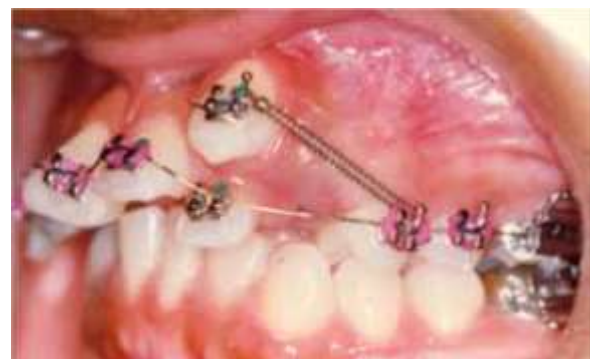
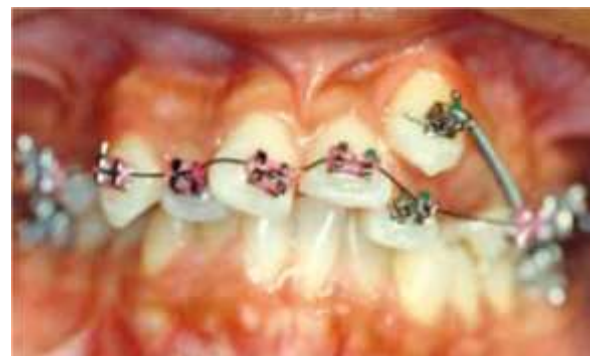
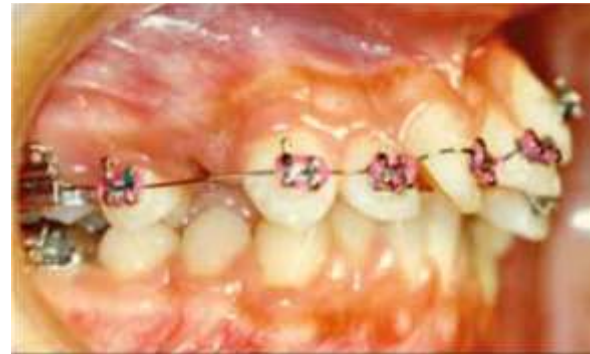Figura 8: Inicio del tratamiento, colocación de aditamentos de Ortodoncia., se destaca el resorte niti cerrado para distalar la pieza 23. Fuente: Autor

Entre enero y febrero - 1997.- Se empieza la confección de aparatos, se solicita la extracción del primer premolar superior derecho y de la pieza primaria 63. Se ha mantenido el primer premolar superior izquierdo con el propósito de utilizarlo

para traccionar el canino en pseudotransposición. Se cementan bandas en molares, se coloca la barra transpalatina como anclaje y brackets técnica .022, la pieza 24 está siendo utilizada para distalar el canino a través de un resorte espiral cerrado, se ha colocado un arco continuo nickel titanium (nitinol) . 012. Fig. 8

Julio de -1997.- Se cambia el resorte de distalamiento de la pieza 23 puesto inicialmente y se coloca un resorte (Ladany), ha sido eliminada la pieza 24 (primer premolar superior izquierdo), se continúa nivelando la arcada dentaria inferior a través del cambio de arcos de diámetros crecientes. Fig. 9

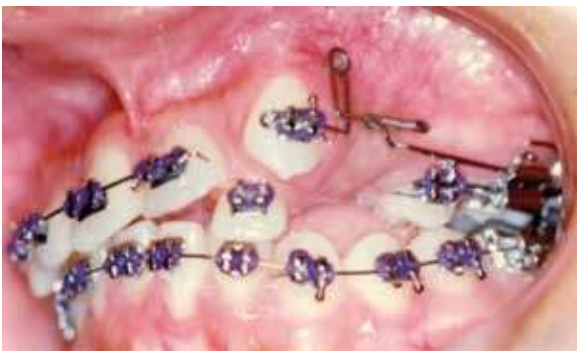
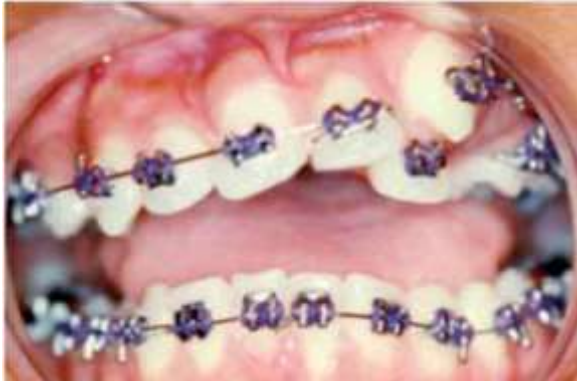
Figura 9: Se continúa con el distalamiento del canino con un resorte Ladany, (fig. 10) recordemos que la pieza 23 se encuentra en pseudotransposición, el resorte usado es mostrado a través de esta gráfica, es un aditamento prefabricado por la Industria Dentaureum. Fuente: Autor

Figura

10:



Resorte Ladany.

Fuente: Catálogo Dentaureum

Se tomó la decisión de extraer la pieza 24 en esta etapa porque se notó que el movimiento distal del canino era muy lento, situación posiblemente causada por el entrecruzamiento de las raíces del canino y el primer premolar.

Nótese que en el maxilar superior tenemos dos arcos seccionales, el derecho desde los molares hasta el incisivo central izquierdo y el otro del segundo premolar izquierdo hasta los molares, el movimiento distal del canino es una prioridad, el caso en tratamiento tiene como anclaje barra transpalatina, debemos tener presente que es un sujeto de clase II Div. 1 con un overjet de 10 mm, por lo tanto debemos mantener el espacio suficiente obtenido a través de la extracción de los primeros molares superiores para la retrusión dentaria superior y lograr una excelente relación entre las arcadas dentarias superior e inferior, es decir un overjet promedio, la utilización de barras palatinas entre los primeros y segundos molares maxilares juega un rol importante a fin de no perder significativamente anclaje y lograr un buen entrecruzamiento sagital (overjet),

Diciembre de 1997.- continuación del movimiento distal del canino que se encontraba en pseudotransposición, pieza 23, a través de las correspondientes activaciones del resorte Ladany, Fig. 11.-

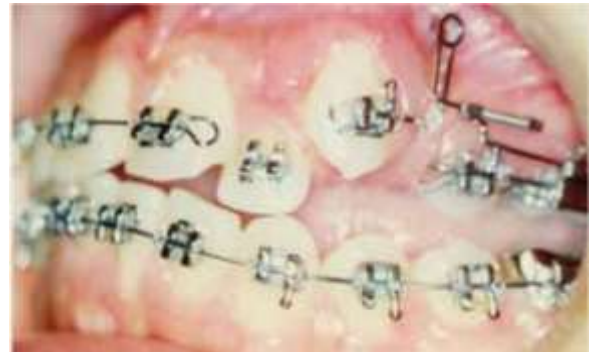

Figura 11: Diciembre – 1997.- Se continúa distalando el canino con el resorte Ladany, obsérvese que la posición especialmente de la corona ha mejorado mucho. Continúa con un arco seccional en el lado izquierdo y un arco que va de la pieza 21 a la 17, prosigue el alineamiento y nivelamiento de la arcada dentaria inferior a través del cambio sucesivo de arcos nitinol, utilitario, acero etc. La utilización del arco utilitario de Ricketts como complemento en la nivelación de la curva de Spee en la mandíbula a través de mi experiencia personal, juega un rol de trascendental importancia ya que se puede obtener la intrusión del sector incisivo y la extrusión de los sectores laterales posteriores.

Enero de 1998.- el canino ha sido distalado considerablemente, se retira el resorte Ladany, y luego se coloca un arco continuo niti de diámetro adecuado de molar a molar, con esta medida vamos a seguir ubicando el canino en su respectivo sitio a través del continuo cambio de arcos orientados también al alineamiento y nivelamiento de la arcada dentaria maxilar. Se continúa también con el nivelamiento de la arcada dentaria inferior. (Fig. 12)

Fuente: Autor

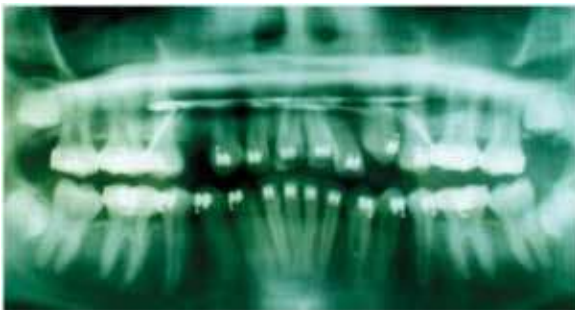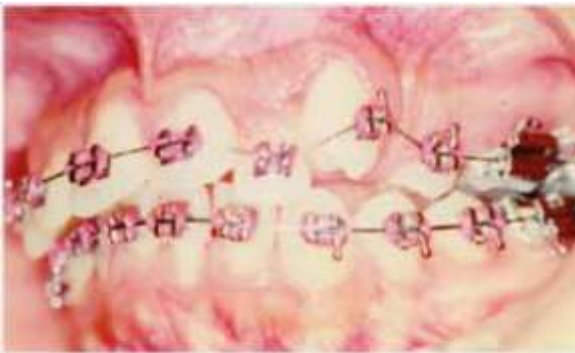

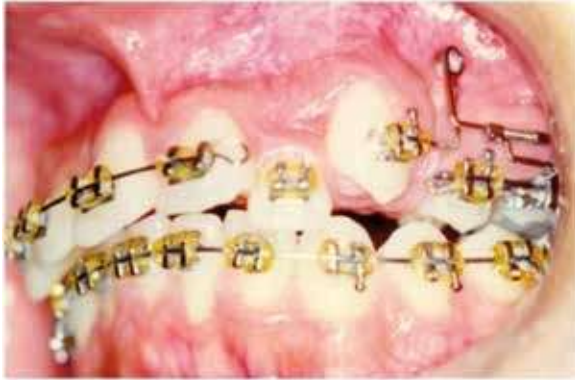
Figura 12: Distalado convenientemente el canino, el resorte Ladany es retirado, luego se coloca un arco continuo niti de molar a molar con el diámetro adecuado tomando en consideración el desalineamiento que presentan la arcada ciado en la fotos superiores derecha e izquierda de esta figura. En la radiografía panorámica del (6-enero-1998) podemos observar el movimiento distal conseguido del canino desde su posición de pseudotransposición. En esta etapa del tratamiento, se procede a un stripping en incisivos inferiores y favorecer el alineamiento de ellos, se debe recordar que estamos tratando un problema de clase II Div. 1 dental y esquelética, en el cual la posición de la mandíbula es correcta, los incisivos superiores están severamente protruidos presentado la paciente un overjet de 10 mm, que deberá ser corregido haciendo espacio a través de la extracción de los primeros premolares superiores y luego la retrusión del grupo intercanino maxilar. En marzo de 1998 se colocó un arco utilitario en arcada dentaria inferior, aditamento que contribuye eficientemente en la nivelación.
Fuente: Autor

Septiembre 1998.- Estando alineada suficientemente la arcada dentaria superior a través del cambio progresivo de arcos, estamos en condiciones de colocar un arco 4 llaves para retrusión. Se trabaja en brackets técnica 22, por consiguiente el arco a colocarse es 019X025 (Fig. 13)

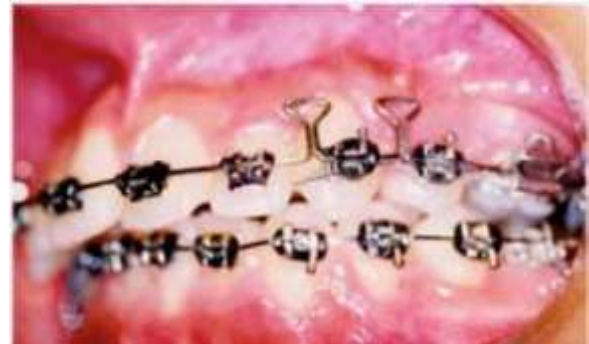
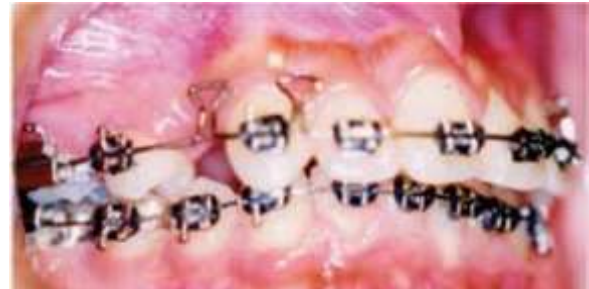
Figura 13: En esta figura podemos observar la colocación de un arco de 4 llaves 019X025 para retrusión del grupo intercanino superior, este movimiento distal está controlado con el uso de la o las barras transpalatinas, aditamentos que constituyen el anclaje, de tal manera que en medida de lo posible se retruya el sector anterior manteniendo adecuadamente en su lugar los sectores posteriores, de tal manera de lograr un overjet y overbite excelente.
Fuente: Autor

Enero de 1999.- Se procede a la toma de una radiografía panorámica con el propósito de evaluar el avance del tratamiento. (Fig. 14)

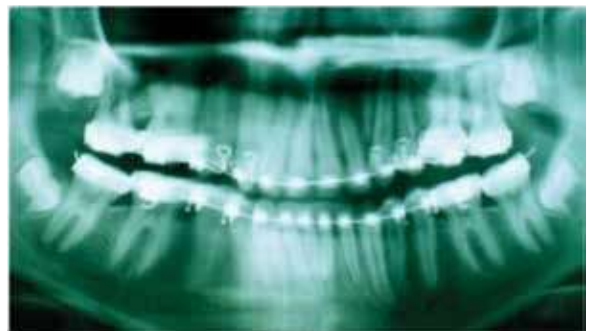

Figura 14: Radiografía panorámica, en la que observamos la posición que tiene la pieza 23 que estaba en pseudotransposición con la pieza 22, se continúa el cerramiento de espacios en maxilar superior y el nivelamiento de la arcada dentaria inferior. **Fuente:** Autor

Mayo 1999.- Se continúa el cerramiento del lado derecho en el maxilar superior que aún presentaba un pequeño espacio y en Agosto 1999, el sitio de la extracción de la pieza 14 ha

sido cerrado, completándose la retrusión del grupo intercanino en el maxilar superior. (Fig. 15)

Febrero - 7 - 2000.- se han colocado arcos braided en maxilar superior e inferior, además se dispone el uso de gomas

intermaxilares, ayudarán al asentamiento de las arcadas dentarias superior e inferior conservando el torque y la angulación. (Fig. 16)

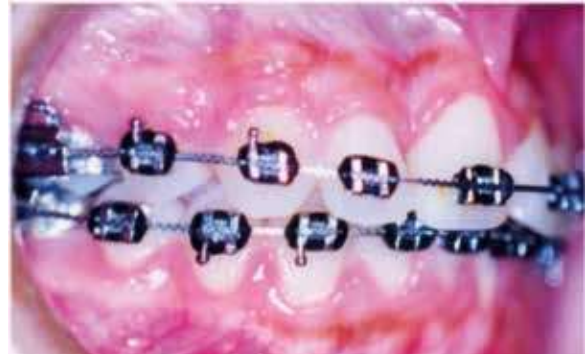
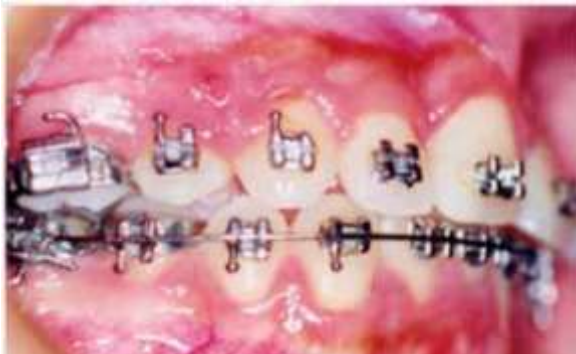
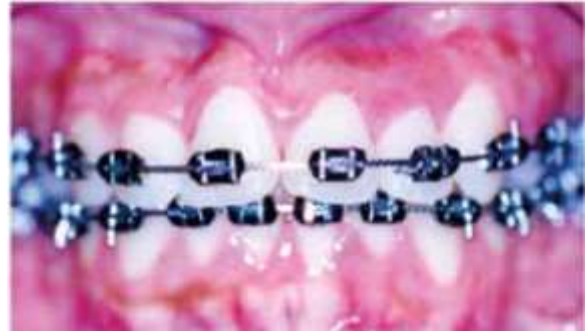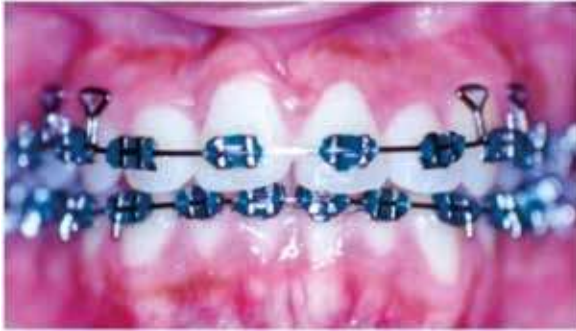Figura 15: En la figura del lado izquierdo se observa la continuación de la retrusión para terminar de cerrar el espacio correspondiente a la pieza 14, en la figura de la derecha se puede apreciar el cierre completo del espacio. Seguirá con arcos niti hasta llegar al .021 x .025 para después colocar arcos de acero .022 x .028.

Fuente: Autor

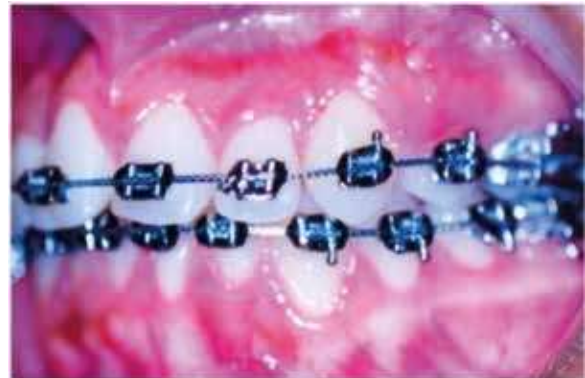

Figura 16: Podemos observar el caso con arcos de asentamiento braided en maxilar superior y mandíbula, se adicionaron gomas de tipo triangular o cuadrangular para buscar la mejor intercuspidadación de la oclusión. Los arcos braided proporcionan importante memoria y flexibilidad, permite a los dientes asentarse antes del retiro de los aparatos (bandas, brackets etc) sin sacrificar control. **Fuente:** Autor

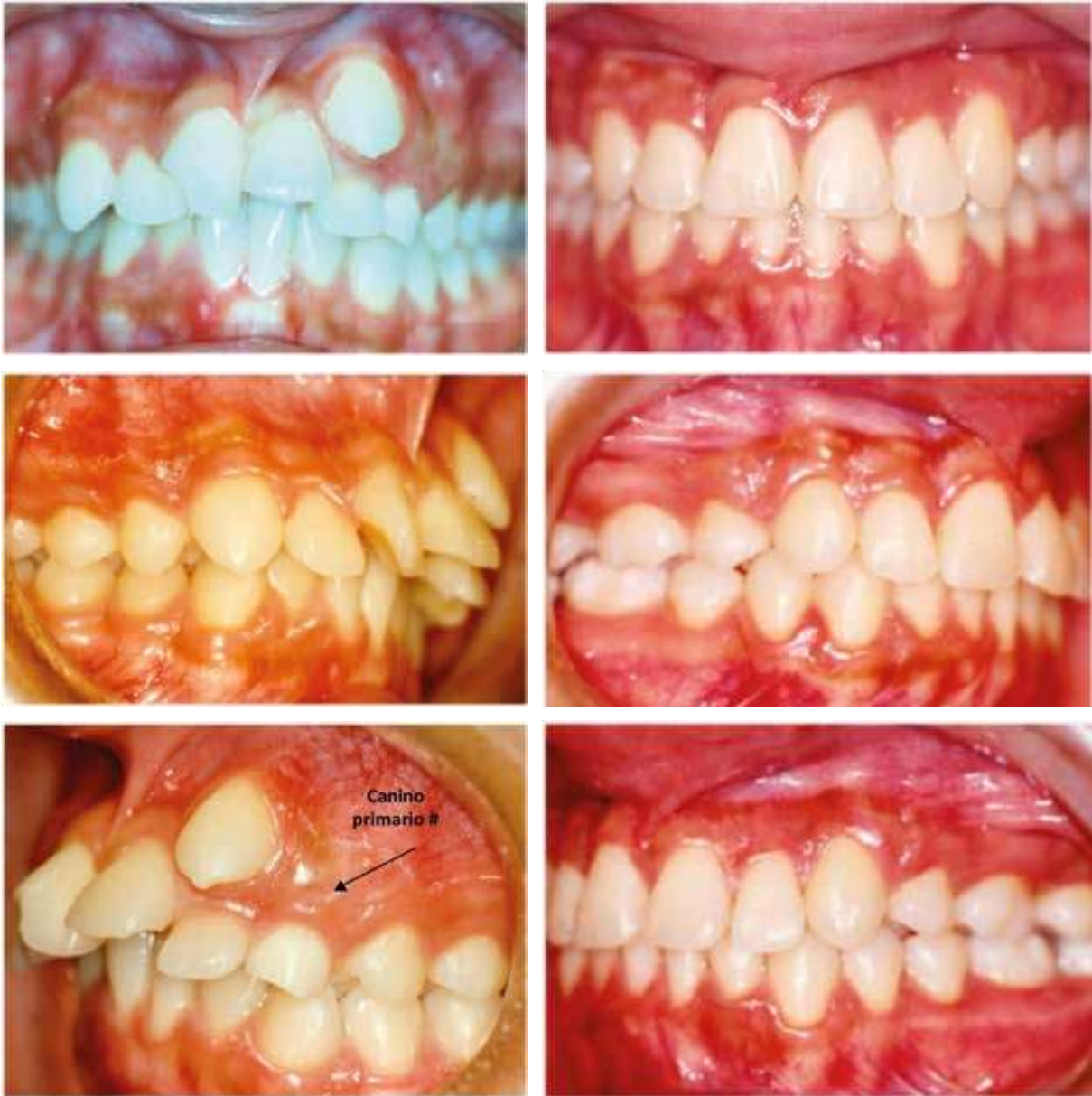

Figura 17: El caso antes, en la columna izquierda y al final de tratamiento, en la columna derecha, debemos señalar que se ha logrado una muy buena relación canino de clase I en el lado derecho e izquierdo, la gran protrusión incisiva overjet 10 mm, ha sido corregida, de igual manera el caso tiene un overbite dentro de la norma. La pseudotransposición ha sido resuelta, quedando la pieza 22 y 23 en ubicación correcta, la giroversión de los incisivos superiores ha sido favorablemente tratada, de igual forma el apiñamiento incisivo inferior y la curva de Spee. La relación molar de clase II se ha incrementado por leve migración a mesial de los molares superiores durante el proceso de retrusión incisiva, la línea media dentaria está coincidente y en términos generales el resultado de la oclusión es excelente. **Fuente:** Autor

Se presenta además fotografías de frente y perfil el propósito de examinar los cambios producidos. antes y después de finalizado el tratamiento con (Fig. 18)

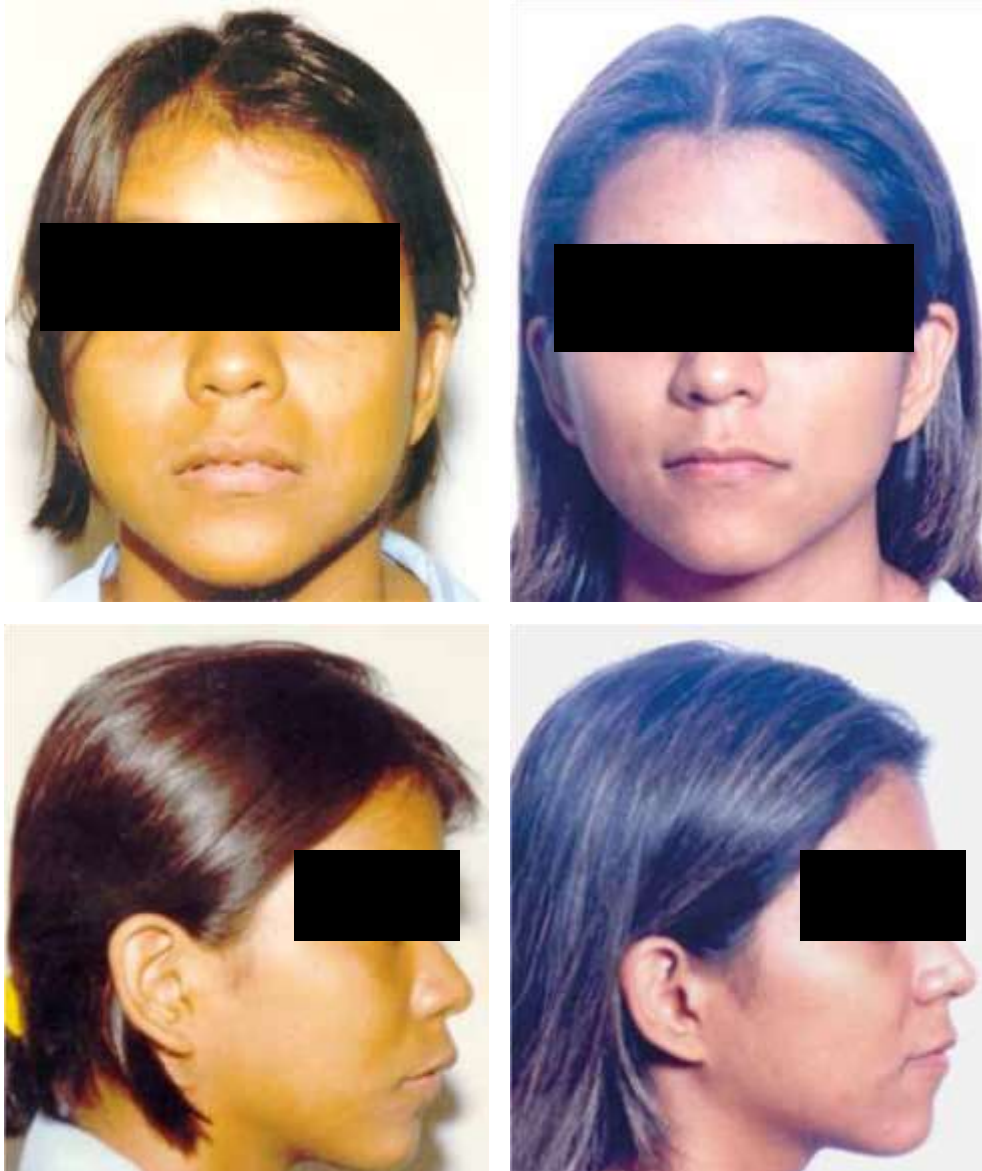

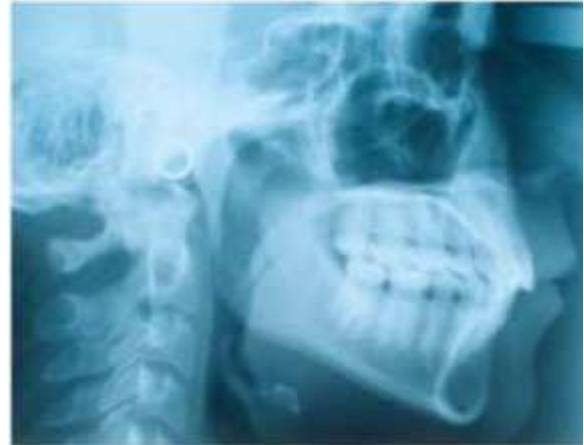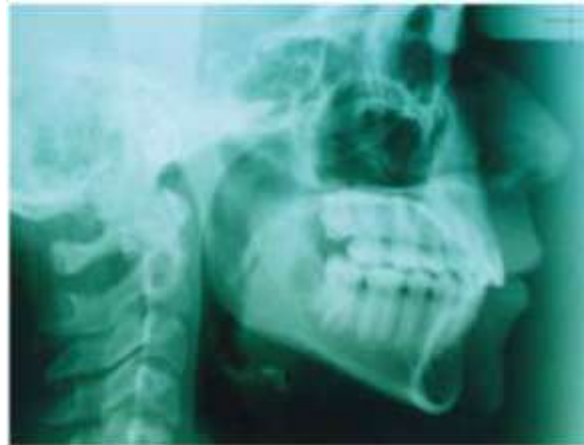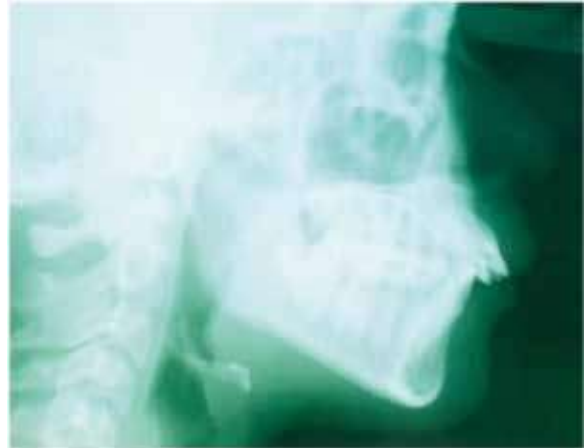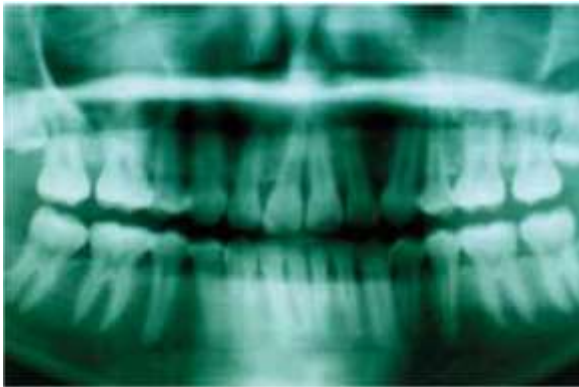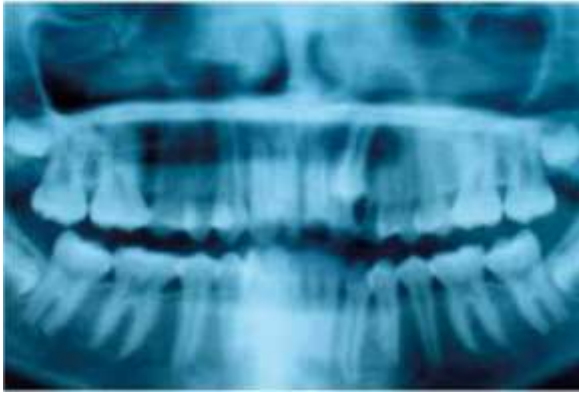
Figura 18: Evaluación del caso antes y después del tratamiento.- podemos advertir un mejoramiento facial en las fotografías de frente y perfil, nótese un buen cierre labial, la protrusión del labio superior se ha normalizado con la retrusión dentaria, la chica muestra un rostro y perfil armónico.

Fuente: Autor

Resultados Conseguidos

Hubo un importante cambio facial, (Fig. 18), se estableció una relación canino de clase I, overjet y overbite correcto, (Fig. 17), el ángulo interincisivo se modificó de 110° a 133° , la distancia incisivo superior APg. Mejoró de 13 a 7 mm, con lo cual se mejoró el overjet y la posición del labio superior, la convexidad se mantiene en 8 mm, no se estableció ninguna estrategia a fin de reducirla ya que no era necesario.

Hay buen alineamiento y simetría en los arcos dentarios, la pieza 23 en pseudotransposición fue ubicada correctamente en el arco dentario. No hay discrepancia clínica entre RC y OC., la ATM quedó libre de síntomas, la radiografía no reveló daño radicular, al final de tratamiento se solicitó la extracción de los terceros molares inferiores derecho e izquierdo a fin de precautelar la posibilidad de recidiva del sector incisivo inferior, (Fig. 19) es un caso tratado de clase II Div. 1, el cual no requería extracciones inferiores de premolares, la mandíbula estaba bien posicionada.



(Fig. 5, cefalograma de Ricketts)

Figura 19: Radiografía panorámica antes y al final del tratamiento, se puede apreciar que ya se ha realizado la extracción de los terceros molares inferiores, los terceros superiores siguen su proceso evolutivo, posteriormente y luego de estudio radiográfico resolver sobre su permanencia. No hay daño radicular. **Fuente:** Autor

En la (fig. 20) se aprecia telerradiografías de perfil antes, al final del tratamiento y tres y medio años después de haberlo concluido. Estos estudios a largo plazo son de suma importancia para establecer los verdaderos resultados del tratamiento, permiten hacer una evaluación del caso en el aspecto dentario, funcional y facial, basados en la evidencia de nuestros aciertos y desaciertos en el manejo del plan de tratamiento y de la mecánica ejecutada.

La paciente en oclusión céntrica parecería acomodar la mandíbula, pero las arcadas dentarias quedan perfectamente coordinadas sin ninguna sintomatología, posiblemente se produzca en alguna medida mínima distracción condilar, pero al estar la paciente en muy buenas condiciones funcionales, la extracción de los terceros molares superiores no fue considerada. La paciente quedó con 14 piezas dentarias superiores y 14 piezas dentarias inferiores.

Figura 20: Radiografía superior izquierda antes del tratamiento, superior derecha, al finalizar el tratamiento, inferior, tres y medio años después de haber terminado el caso, nótese que los terceros molares superiores han erupcionado y ocluyen con los segundos inferiores, no es necesario en el presente sujeto quitarlos ya que están funcionando correctamente. Los modelos montados en articulador y en relación céntrica producen contactos prematuros entre los terceros superiores y los segundos inferiores y discrepancia maxilomandibular por problema vertical, sin embargo al no presentar ninguna sintomatología la paciente y es más, está excelente, se resolvió mantener en boca esas piezas. Los incisivos están muy bien posicionados, overjet y overbite excelente, perfil armónico. **Fuente:** Autor

Los dientes de la paciente tres ½ años después de haber terminado el tratamiento

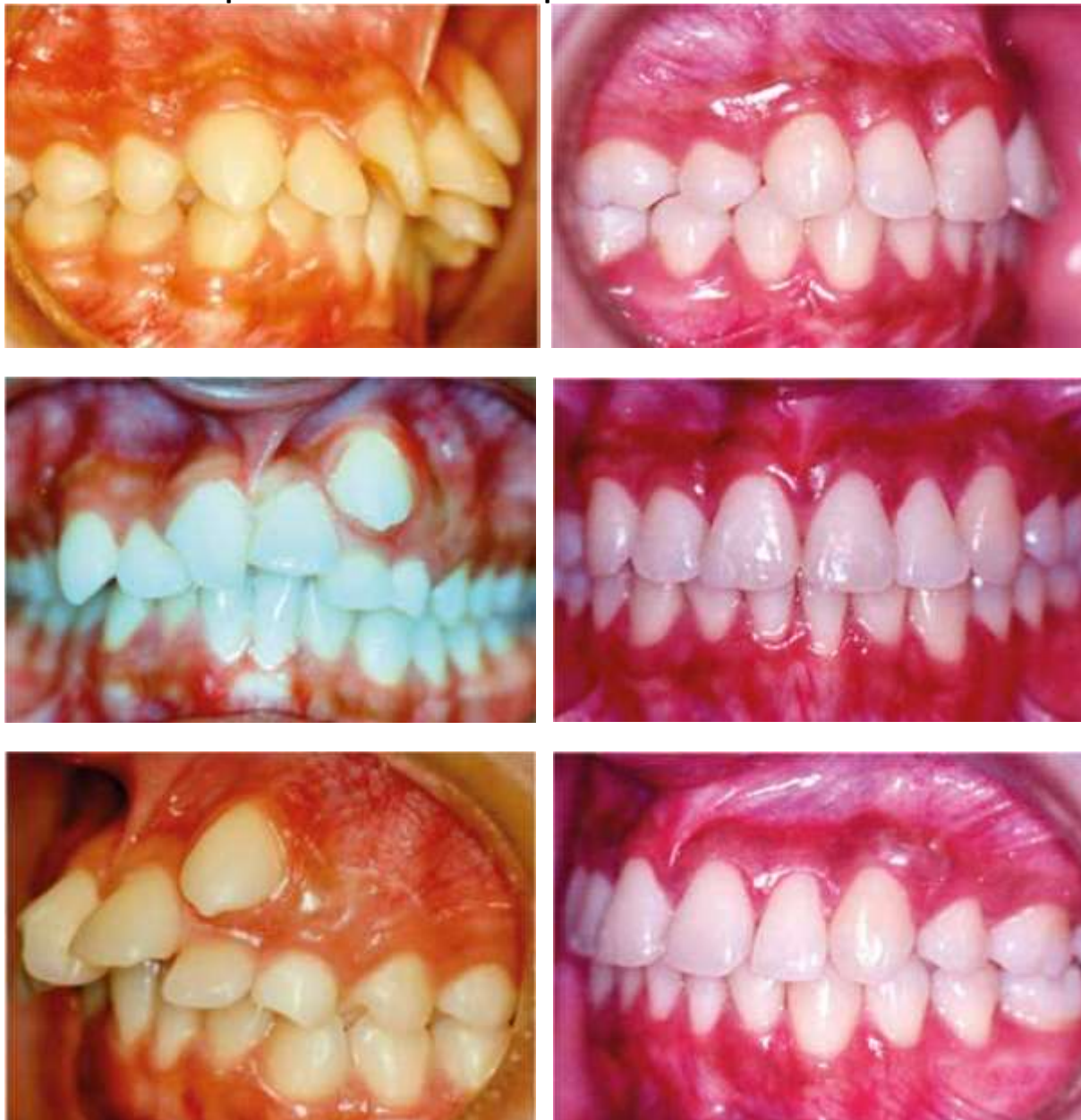

Figura 21: Fotografías en las cuales se puede observar el caso antes del tratamiento en la columna de la izquierda y tres años ½ después de haberlo finalizado en la columna del lado derecho, el asentamiento de la oclusión es excelente, se conserva las líneas medias dentaria maxilar y mandibular, los caninos están en una perfecta relación de clase I. Se Debe destacar la importante colocación de la pieza 23, con una muy buena angulación, el overbite

y el overjet está en los valores promedio. Fuente: Autor

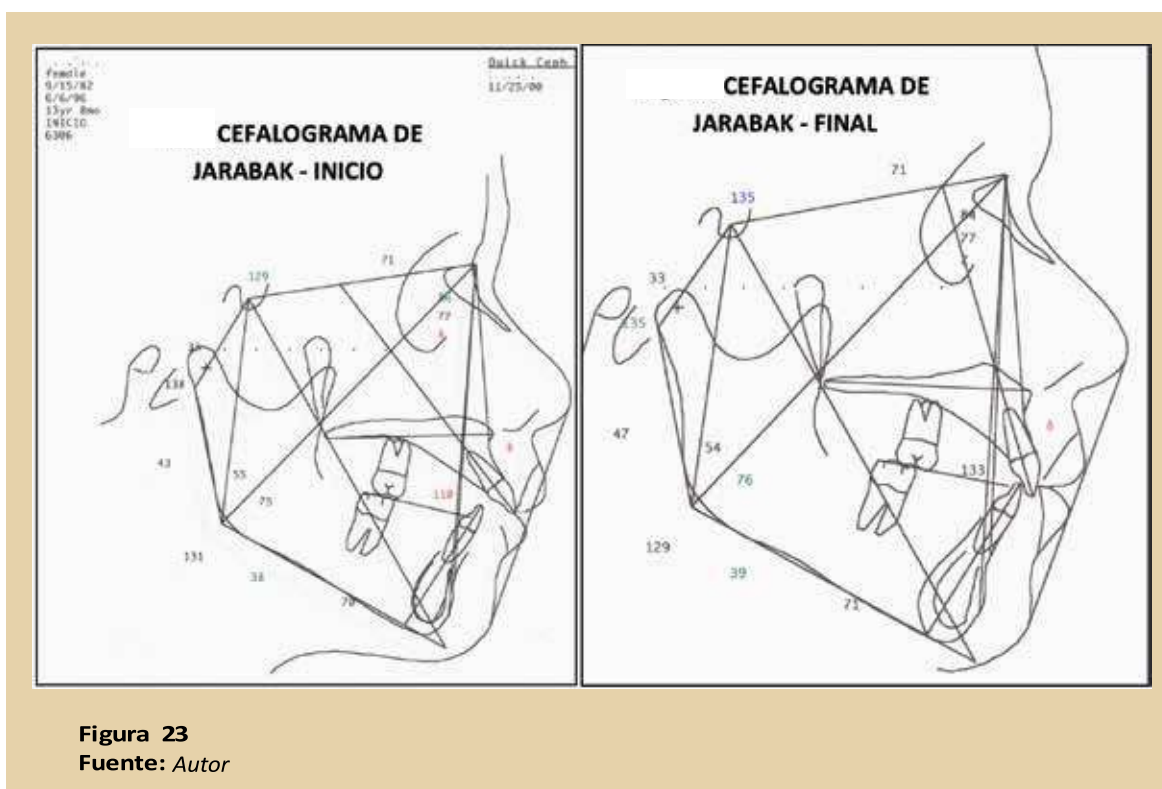
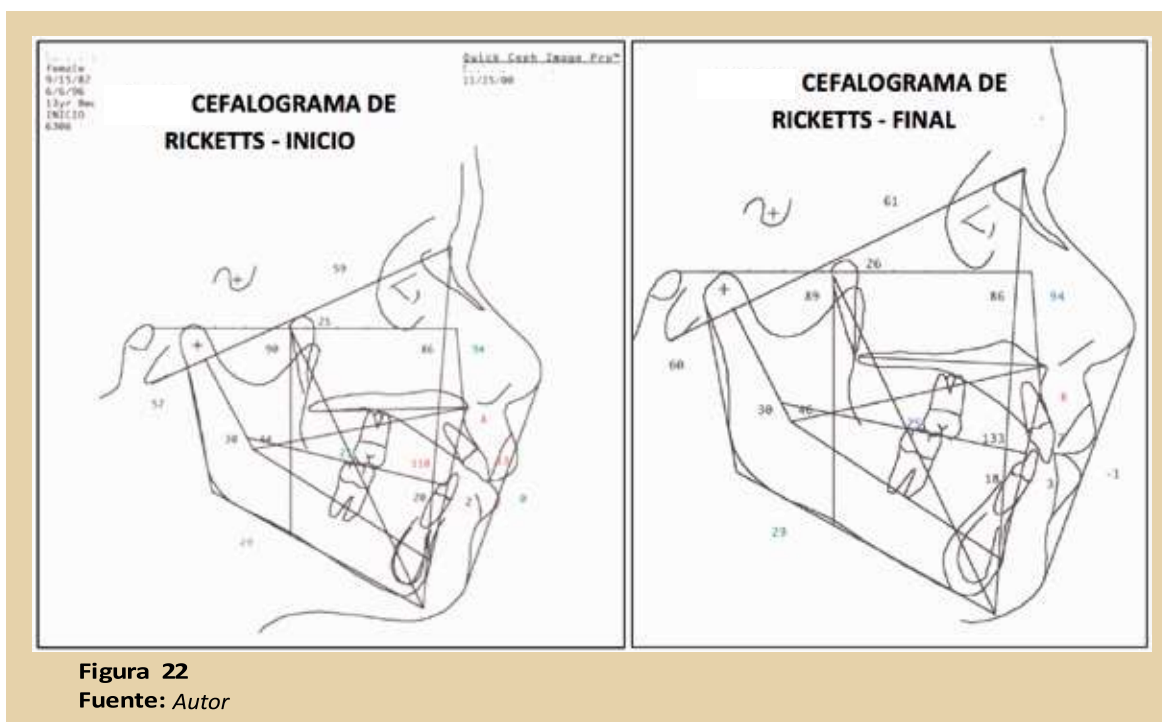
Montaje en Articulador

En los modelos antes del tratamiento, en el articulador y en R. C. se observan contactos previos en segundos molares y

el overjet se incrementa en 1 mm, de 10 mm en O. C. a 11 mm en R. C. el problema es sagital leve

En montaje en articulador al término del tratamiento y en relación céntrica se producen contactos prematuros entre los terceros molares superiores y los segundos inferiores y discrepancia maxilomandibular por problema vertical, sin embargo no presenta ninguna sintomatología la paciente, se resolvió mantener en boca esas piezas, los terceros molares superiores.

Análisis y evaluación de los cefalogramas de Ricketts Jarabak – y – McNamara Jr., Antes y después del tratamiento



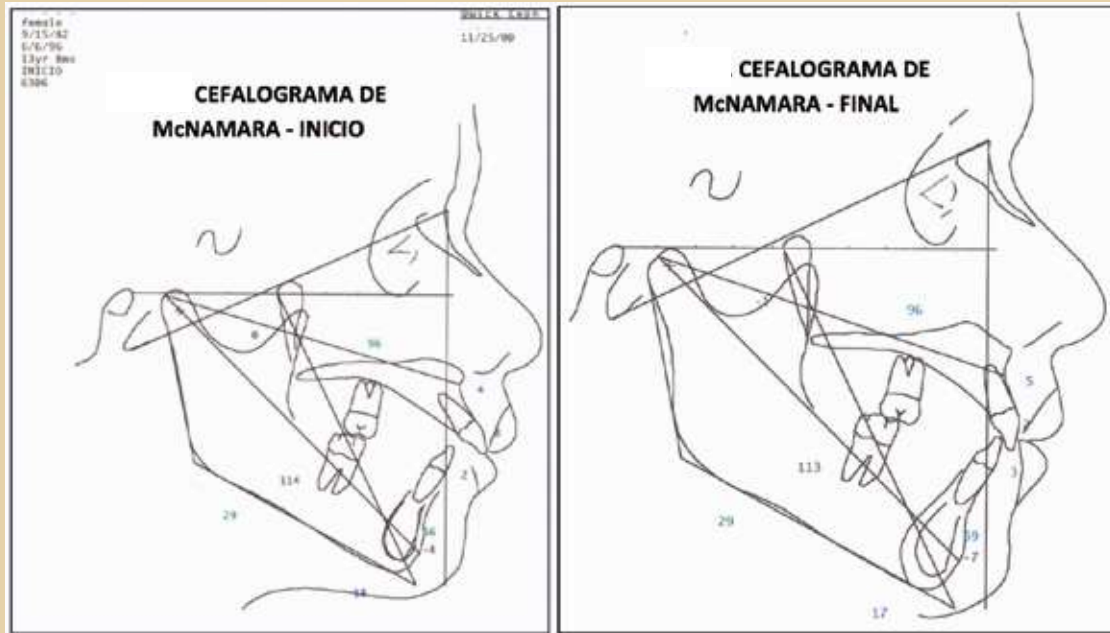


Figura 24
Fuente: Autor

Mediciones Angulares y Lineales al Final de Tratamiento, Análisis de Ricketts – Jarabak Y McNamara Jr.

X-RAY: 5/5/00		STATUS: FINAL		
AGE: 17yr 7mo		CASE: 6306		
Analysis Ricketts		FINAL	Norm	Clin.Dev.
CRANIAL RELATIONS				
Cranial Structure				
Ant Cranial Base	(mm)	60.9	59.4	0.6
Post Facial Ht	(mm)	62.3	54.8	2.3 **
Cranial Deflect	(dg)	26.2	27.3	-0.4
Porion Location	(mm)	-43.5	-38.6	-2.2 **
Ramus Position	(dg)	74.2	76.0	-0.6
Mx Position				
Maxillary Depth	(dg)	94.2	90.0	1.4 *
Maxillary Height	(dg)	59.1	55.2	1.3 *
SN-Palatinal Plane	(dg)	13.0	7.3	1.6 *
Md Position				
Facial Depth	(dg)	86.4	88.3	-0.6
Facial Axis	(dg)	89.2	90.0	-0.2
Mandibular Plane	(dg)	29.1	24.2	1.1 *
Total Facial Ht	(dg)	59.6	60.0	-0.1
Facial Taper	(dg)	64.5	68.0	-1.0 *
MX/MD RELATIONS				
Maxilla				
Convexity	(mm)	8.5	0.9	3.8 ***
Mandible				
Corpus Length	(mm)	69.9	73.8	-0.9
Mandibular Arc	(dg)	30.0	29.8	0.1
Maxilla/Mandible				
Lower Facial Ht	(dg)	46.0	45.0	0.3
DENTURE RELATIONS				
Mx Dentition				
Mx 1. to APo	(mm)	6.6	3.5	1.3 *
Mx 1. to FH	(dg)	105.7	111.0	-0.9
Mx 6. to PTV	(mm)	24.9	17.1	2.6 **
Md Dentition				
Md 1. to APo	(mm)	2.7	1.0	0.7
Md 1. Inclination	(dg)	18.2	22.0	-1.0
Md 1. Extrusion	(mm)	0.4	1.2	-0.4
Hinge Axis Angle	(dg)	93.8	90.0	0.9
Mx/Md Dentition				
Interincisor Angle	(dg)	133.0	130.0	0.5
Molar Relation	(mm)	5.1	-3.0	8.1 ***
Incisor Overjet	(mm)	3.8	2.5	0.5
Incisor Overbite	(mm)	2.8	2.5	0.1
ESTHETIC RELATIONS				
Lower Lip E-Plane	(mm)	-0.9	-2.0	0.6

TABLA # 4

Analysis Jarabak		FINAL	Norm	Clin.Dev
Saddle Angle	(dg)	135.1	123.0	2.4 **
Articulare Angle	(dg)	134.7	143.0	-1.4 *
Gonion Angle	(dg)	129.5	130.0	-0.1
GO-GN - SN	(dg)	39.3	32.0	1.6 *
Ant. Cranial Base	(mm)	70.9	70.3	0.2
Post. Cranial Base	(mm)	32.5	32.0	0.2
Upper Gonion Angle	(dg)	53.6	53.5	0.0
Lower Gonion Angle	(dg)	75.9	72.5	1.1 *
Ramus Height	(mm)	46.7	44.0	0.5
Ratio PCBL/RH	(%)	69.6	73.0	-0.3
Mand. Body Length	(mm)	70.7	72.4	-0.3
SNA	(dg)	83.9	82.0	0.6
SNB	(dg)	77.3	80.0	-0.9
ANB	(dg)	6.6	2.0	2.3 **
Post. Face Height	(mm)	73.3	83.1	-1.9 *
Ant. Face Height	(mm)	121.0	130.6	-1.5 *
Post.FH/ Ant.FH	(%)	60.6	62.0	-0.4
Interincisor Angle	(dg)	133.0	130.0	0.5
Convexity	(mm)	8.5	0.9	3.8 ***
ANS-Menton	(mm)	67.1	62.1	0.8
Nasion-Menton	(mm)	121.0	112.4	1.4 *
ANS-Me./Nasion-Me.	(%)	55.5	55.0	0.2

Analysis McNamara		FINAL	Norm	Clin.Dev
A to N -i FH	(mm)	4.6	-1.7	2.5 **
Mx1 to A -i FH	(mm)	2.1	1.3	0.3
Mdl to A-Pogonion	(mm)	2.7	0.5	1.1 *
Pogonion to N -i FH	(mm)	-7.0	-6.5	-0.1
Facial Axis	(dg)	-0.8	0.0	-0.2
Mandibular Plane	(dg)	29.1	23.8	1.2 *
Mandibular Length	(mm)	113.4	114.4	-0.3
Midfacial Length	(mm)	96.1	89.8	1.6 *
Maxillomand. Diff.	(mm)	17.3	24.1	-2.6 **
Lower Ant Fac Height	(mm)	68.6	62.5	1.6 *

TABLA # 5-6

SUPERPOSICIONES,

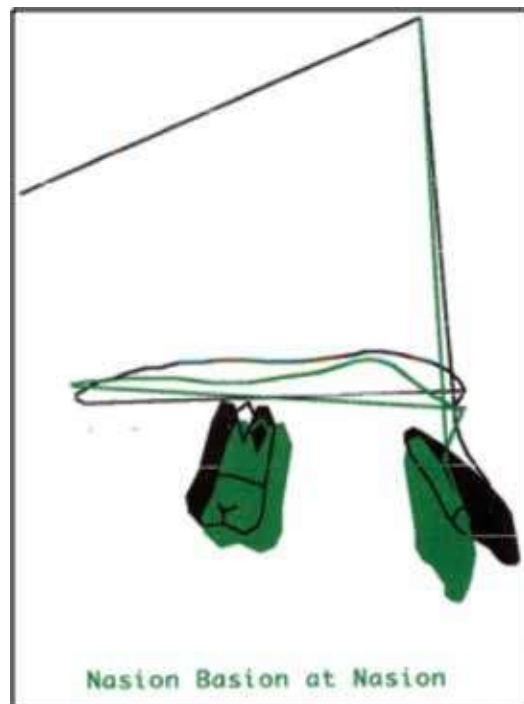
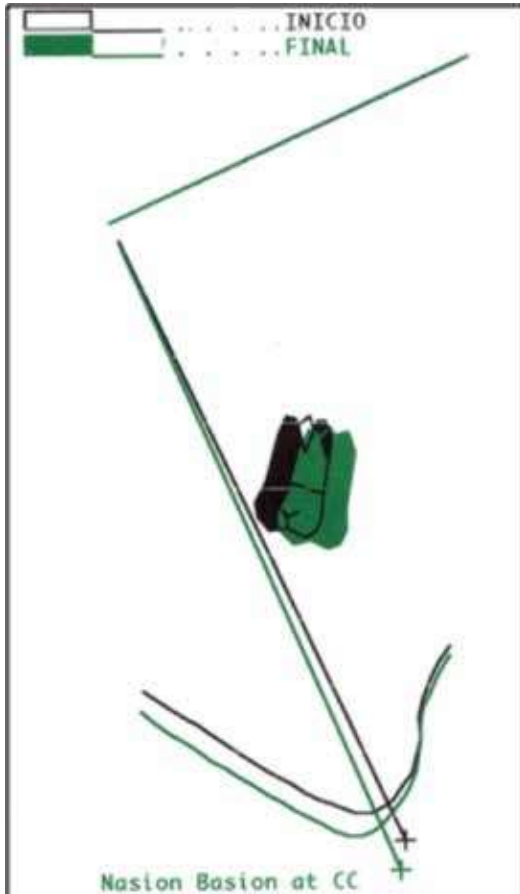


Figura 26

Fuente: Autor

Figura 25

Fuente: Autor



Figura 27

Fuente: Autor

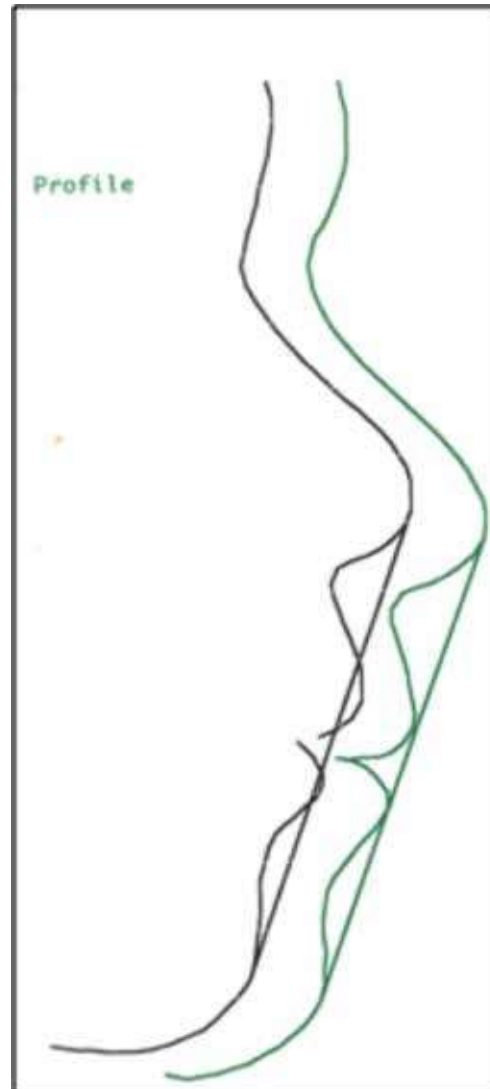

Figura 28

Fuente: Autor

Retención

La retención en maxilar y mandíbula se la realizó con retenedores removibles tipo Hawley, no usó retenedor fijo intercanino mandibular.

Discusión

Varias definiciones de transposición dentaria han sido proporcionadas previamente. (5) Peck L, Peck S, Attia Y. (3) una definición unificada han publicado. Definen la transposición dentaria como el intercambio posicional de dos dientes adyacentes-particularmente de sus raíces - o el desarrollo o erupción de un diente en una posición ocupada normalmente por un diente no-adyacente. Moschos A. Papadopoulos et al (2010) (4) la ratifican y dicen más específicamente, la transposición dentaria es definida

como el intercambio posicional de dos dientes vecinos y especialmente de sus raíces, o el desarrollo o erupción de un diente en una posición normalmente ocupada por un diente no-vecino, además señalan que la transposición dentaria es una especial condición de erupción ectópica en el cual cada diente ectópico cambia el orden normal de la secuencia dentaria en el arco dental.

Peck S. And Peck L., (5) dicen, es importante considerar variaciones reportadas de secuencia de dientes que imitan transposiciones, aunque técnicamente no encajan en la definición, esta categoría es llamada pseudotransposición e incluye variantes de erupción ectópica de dientes maxilares anteriores que no muestran la severa molestia de orden de dientes con la característica de transposición, según los autores quedan fuera del sistema de clasificación de la transposición maxilar. En el caso que nos ocupa, la corona del

canino está por sobre el incisivo lateral superior izquierdo, pero la raíz no está transpuesta, por lo tanto la anomalía en estudio es un caso típico de pseudotransposición, el que obviamente exhibe un efecto antiestético importante, no obstante la posición anatómica del canino con su raíz no transpuesta lo convierte en un caso de pronóstico relativamente favorable al tener que mover hacia distal especialmente la corona, pero también se tiene que mover la raíz hacia distal a fin de dejar esa pieza con una angulación favorable.

La maloclusión del sujeto es un caso de clase II Div. 1, con la mandíbula y los incisivos inferiores correctamente posicionados, por lo tanto habrá que mantener todos los dientes en la arcada dentaria del maxilar inferior, sin embargo presenta apiñamiento del sector incisivo inferior que ha sido corregido en parte mediante stripping, alineamiento y nivelamiento, el gran overjet de 10 mm conduce al manejo muy bien planificado del anclaje de tal manera de tener el espacio suficiente para la retrusión del grupo intercanino superior. Se mantuvo por un tiempo la pieza 24 en boca con el objetivo de aprovecharlo para desde ese sitio traccionar el canino, pero pude observar mucha lentitud en el distalamiento del canino que fue atribuido clínicamente, posiblemente a la posición intraósea radicular entre la pieza 23 y 24, por tal motivo en un determinado momento del tratamiento fue eliminada esa pieza, lo cual ya estaba en el plan. Los terceros molares maxilares fueron mantenidos en la arcada dentaria pues estaban correctamente ocluyendo con los segundos molares inferiores, los terceros molares inferiores fueron extraídos lo que de alguna manera produce un alivio en el sector

posterior, ya que esas piezas ligeramente tienden a inclinarse hacia distal, lo cual es favorable para el alineamiento y nivelamiento antero-inferior conseguido.

Conclusiones

- a. Los cambios faciales producidos como resultado del tratamiento están directamente relacionados a la corrección de la protrusión incisiva maxilar y obviamente a la obtención de un overjet y overbite normal.
- b. El ángulo interincisivo fue mejorado de 110° a 133° y la protrusión incisiva superior de 13 mm en relación a la línea APg. Reducida a 7mm.
- c. El overjet y overbite obtenido tienen el valor promedio.
- d. La curva de Spee se niveló, y para ello se tuvo que instalar arcos continuos y complementariamente colocar arco inferior de tipo utilitario (Ricketts).
- e. El canino superior izquierdo en pseudotransposición fue ubicado correctamente en el arco dentario con resotes: espirales, Ladany y arcos continuos.
- f. No existe ninguna sintomatología en la ATM, el resultado es estable y el pronóstico muy bueno, pese a que en montaje en articulador al término del tratamiento y en relación céntrica se produjeron contactos prematuros entre los terceros molares superiores y los segundos inferiores, discrepancia maxilomandibular por problema vertical, se resolvió mantener en boca los terceros molares superiores.

Bibliografía

- Jarabak J.R., Fizzell J.A., Aparatología del arco de canto con alambres delgados. Cefalometría. PP. 129-167. Editorial Mundi S.A.I.C. y F. Buenos Aires - 1975
- McNamara Jr. J.A., Components of class II malocclusion in children 8-10 years of age. PP. 177-202. The Angle Orthodontist. Vol. 51 N° 3 July, 1981.
- Peck L, Peck S., Attia Y. Maxillary canine-first premolar transposition, associated dental anomalies and genetic basis. Angle Orthod 1993; 63: 99-109.
- Papadopoulos M.A. Chatzoudi M. Kaklamanos E. G. Prevalence of tooth transposition. A meta analysis. Angle Orthod 2010; 80: 275-285.
- Peck S. And Peck, L.. Classification of maxillary tooth transpositions. Am J Orthod Dentofacial Orthop 1995. 107:505-517.
- Quick Ceph Image Pro TM Computer Aided Diagnosis and Treatment Planning System.
- Ricketts R.M., et al. Técnica Bioprogresiva de Ricketts. PP, 354-356, 1993. Editorial Médico Panamericano S.A. Buenos Aires.
- Ricketts R.M., et al., Orthodontic Diagnosis and Planning. Volume 1 Section 3 – Basic Cephalometric Analysis. PP. 107-146. 1982, Compiled and edited by Rocky Mountain Data Systems. Printed in the USA.
- Shapira, Y., M. M. Kuftevec. Maxillary tooth transpositions: characteristic features and accompanying dental anomalies. Am J Orthod Dentofacial Orthop 2001. 119:127



Dr. Wenceslao Gallardo Moreno
Docente Facultad Piloto de Odontología
Universidad de Guayaquil.
Email: clínica_gallardo@hotmail.com