

# Nueva técnica de clampeamiento de arterias con mononylon 5.0. en microcirugía. Estudio experimental en ratones

Dr. Walter Francisco Huaraca, Dr. Fausto Viterbo

## New artery clamping technique with mononylon 5.0. in microsurgery. Experimental study in rats

### Resumen

La microcirugía es una técnica muy importante dentro de la cirugía plástica, pues posibilita la transposición de colgajos libres y los reimplantes. El clampeamiento es una técnica fundamental, ya que tiene como función parar el flujo sanguíneo sin lesionar el vaso. Este instrumento es delicado, de difícil confección y muy caro, por lo que, intentando encontrar una alternativa útil, se desarrolló un procedimiento realizado con hilo de mononylon 5.0. El **objetivo** de este estudio es respaldar, una nueva modalidad de clampeamiento de arterias de pequeño calibre, utilizando hilo de mononylon 5.0. **Método:** Se operaron 20 ratones machos, de la raza Wistar, con peso aproximado entre 220 - 250g. que fueron escogidos por sorteo para realizar anastomosis en la arteria femoral, utilizando el clamp de mononylon 5.0. La comprobación de la permeabilidad fue realizada mediante la maniobra de ordeño, posterior a la cirugía y luego de 72 horas. **Resultados:** En todos los casos hubo permeabilidad a los 30 minutos posterior a la cirugía. A las 72 horas, apenas 4 animales presentaron permeabilidad, mientras que los 16 restantes registraron trombosis de la arteria. **Conclusión:** Este procedimiento demostró ser útil para realizar anastomosis de arterias de pequeño calibre, utilizando clamp de hilo de mononylon 5.0. (Técnica de Huaraca)

**Palabras claves:** Microcirugía. Anastomosis de pequeños vasos. modelo animal.

### Summary

Microsurgery is a very common and important technique in plastic surgery. Enables the implementation of free flaps and replantation. Clamping is essential because it stops the blood flow without damaging the vessel. This instrument is delicate, difficult and expensive to manufacture. Trying to find an useful alternative, Authors developed a wire nylon 5.0. clamp made. **Background:** Evaluating a new small caliper artery clamping method with mononylon 5.0. **Method:** 20 male wistar rats, weighing 220 to 250 g. were operated on by femoral artery anastomosis using mononylon 5.0. clamping. Patency assessment was made by the milking maneuver after surgery and 72 hours. **Results:** Patency was registered 30 minutes after surgery in all cases. Only 4 animals showed patency after 72 hours and the remaining 16 developed artery thrombosis. **Conclusions:** This study proved that artery anastomosis of small arms using wire mononylon 5.0. clamping, could be possible using described technique. (Huaraca Technique)

**Keywords:** Microsurgery. Small vessels anastomosis. Animal model.

## Introducción

La microcirugía es una técnica muy importante dentro de la Cirugía Plástica. Este procedimiento permite realizar reimplantes de dedos, miembros, orejas, pene, entre otros. Posibilita aún la transposición de colgajos libres para corrección de grandes deformidades traumáticas, pos-resecciones tumorales y congénitas<sup>(10-15)</sup>.

La microcirugía necesita material específico como pinzas, porta-agujas, tijeras y también clamps<sup>(1-4)</sup>. La confección de estos materiales, excepto el clamp, no es problema. El clamp es fundamental, pues hace parar el flujo sanguíneo permitiendo la realización de las anastomosis<sup>(5-6)</sup>. Este instrumento es delicado y de difícil confección en muchos países de América Latina. Si la presión de clampeamiento es deficiente habrá escape sanguíneo. Por otro lado, si la presión del clampeamiento es muy fuerte, esta presión causará lesión en el vaso<sup>(8,9)</sup>. Los clamps son generalmente importados y tienen costos elevados<sup>(7,8)</sup>. Intentando encontrar una alternativa para esta situación desarrollamos un clamp realizado con hilo de mononylon 5-0. (Técnica de Huaraca)

## Objetivo

Evaluar una nueva modalidad de clampeamiento de arterias de pequeño calibre con clamp de hilo de mononylon 5.0.

## Método

Este estudio fue realizado en el Laboratorio de Cirugía Experimental del Departamento de Cirugía y Ortopedia de la Facultad de Medicina de Botucatu - UNESP. Fueron operados 20 ratones de la raza Wistar, sexo masculino, con peso aproximado de 220-250 gramos, criados en el Biotério Central de Universidad Estatal Paulista (UNESP) - "Campus" de Botucatu.

Los animales fueron anestesiados mediante inyección intramuscular de Ketamina 0,3 ml/kg asociada a Xilasina 0,2 ml/kg. Luego de la anestesia fue realizada la inmovilización de los ratones en placas de madera, en posición decúbito dorsal, fueron removidos los pelos de la región inguinal. En uno de los lados, escogidos por sorteo, fueron realizadas incisiones de aproximadamente 3cm en la región inguinal. La arteria femoral fue cuidadosamente diseccionada mediante el uso del microscopio DF Vas-

concelos, con 10 aumentos. Posteriormente es aplicado un punto tipo marinero con hilo mononylon 5.0 en la región distal de la arteria femoral (Fig. 1, 2), con la intención de ocluirarla, se aplico el mismo procedimiento en la región proximal, manteniendo la tensión y determinándose un doble clampeamiento (Fig. 3). El vaso fue seccionado mediante corte transversal con tijera microquirúrgica (Fig. 4). La luz del vaso fue lavada con solución salina y dilatada con pinza curva<sup>3</sup>. El exceso de adventicia fue removido e inmediatamente fue realizada la anastomosis término-terminal con mononylon 10-0, puntos separados (Fig. 5). El clamp fue retirado traccionando el hilo de mononylon 5.0. desde su extremo distal permitiendo el retorno sanguíneo. (Fig. 6) En seguida fue traccionado el extremo proximal del hilo, retirando o clamp por completo e permitiendo visualizar a permeabilidad de la arteria. (Fig. 7) Luego de 30 minutos, fue realizado el test de patencia mediante la maniobra de ordeña. La incisión fue suturada con mononylon 5.0.

Los animales fueron re-operados a las 72 horas posterior la cirugía y fue realizado nuevamente el test de patencia mediante la maniobra de ordeña.

Posterior a este procedimiento los animales fueron sacrificados con dosis letal de ketamina asociada a xilasina y los segmentos de arteria conteniendo las anastomosis fueron removidos e fijados en formol para posterior estudio histológico con Hematoxilina Eosina.

La invención de esta técnica y las anastomosis fueron realizadas por el mismo cirujano, primer autor de este trabajo, el 29 de Junio 2009.

## Resultados

De las 20 anastomosis de arteria femoral todas presentaron patencia en el pos-operatorio inmediato, o sea, posterior a 30 minutos. Cuatro anastomosis presentaron patencia posterior a las 72 horas y 16 presentaron trombosis en este período.

## Discusión

El buen resultado de las anastomosis, con patencia en todos los casos en el pos-operatorio inmediato, es decir luego de 30 minutos, se comprobó ser este clamp de mononylon 5.0 adecuado.

El bajo costo del mismo es una gran ventaja, especialmente en laboratorios de entrenamiento de microcirugía.

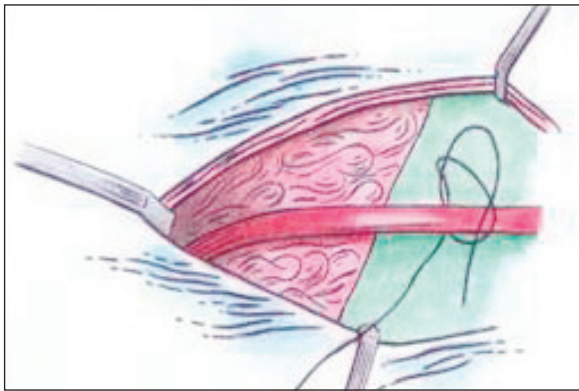
Es importante aclarar que no fue utilizada heparina en el lavado de los vasos lo que disminuye la posibilidad de trombosis.

Es probable que el uso de heparina, ya referida en trabajos anteriores de otros autores, disminuya el índice de trombosis<sup>(11-15)</sup>.

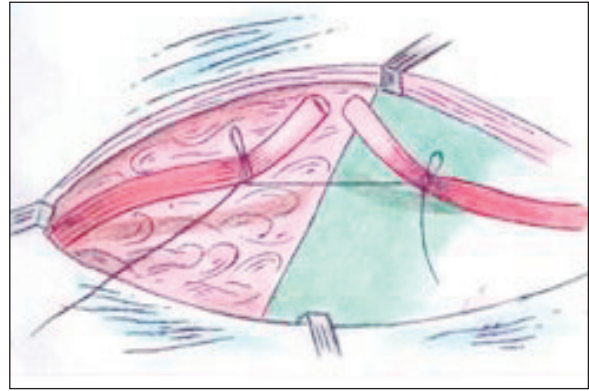
Creemos que este nuevo clamp podrá traer importantes beneficios aumentando el número de médicos en el entrenamiento de la microcirugía.

## Conclusión


Basados en el modelo experimental empleado podemos concluir que el clamp de hilo de mononylon 5.0 fue adecuado para la realización de anastomosis de arterias de pequeño calibre, especialmente en tiempos de corta observación.



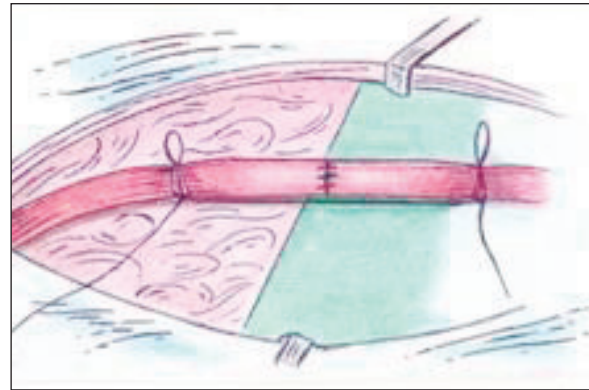
**Figura 1:** Técnica de clampeamiento microquirúrgico, punto mariner.



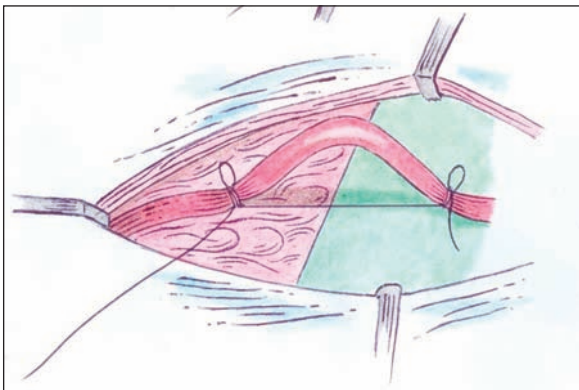
**Figura 4:** Sección de la arteria femoral, acción del clamp manteniendo la tensión y facilitando la anastomosis.



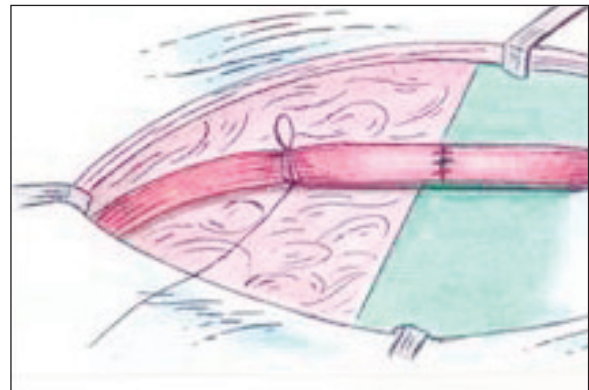
**Figura 2:** Primer punto tipo mariner en la arteria femoral, haciendo mínima presión.



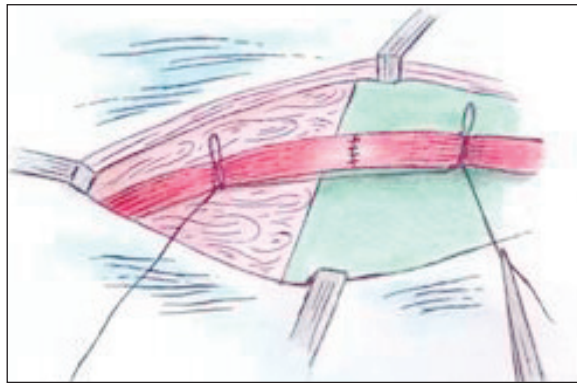
**Figura 5:** Final de la anastomosis de la arteria femoral.



**Figura 3:** Segundo punto en el segmento proximal de la arteria femoral a 1cm aproximadamente.



**Figura 6:** Retirada del clamp, traccionando el hilo por la extremidad distal.



**Figura 7:** Test de permeabilidad mediante test de patencia con maniobra de ordeña.

## Bibliografía

1. Acland R. Manual práctico de microcirugía, Roca libros, São Paulo, 1981.
2. Acland R. Thrombus formation in microvascular surgery: an experimental study of the effects of surgical trauma. *Surgery*. 1973; 73:766-751.
3. Chien W, Varvares M, Hadlock T, Cheney M, Deschler DG. Effects of aspirin and low-dose heparin in head and neck reconstruction using microvascular free flaps. *Laryngoscope*. 2005 Jun; 115(6):973-6.
4. Gerbault O, Arrouvel C, Servant JM, Revol M, Banzet P. VCS Microclip anastomosis on blood vessels of less than 2 millimeters in diameter. Preliminary experimental study in the rat. *Ann Chir Plast Esthet*. 1998 Feb; 43(1):27-39.
5. Gutiérrez J, Cuevas P, Carceller F. Intraluminal thrombus and neointima hiperplasia after microvascular surgery. *Surg. Neurol*. 1985; 24: 159-153.
6. Hanasono M, Butler C. Prevention and treatment of thrombosis in microvascular surgery. *Reconstr. Microsurg*. 2008 Jul; 24(5):305-14.
7. *Int. Surg*. 2004 Jul-Sep; 89(3):152-60.
8. Lecoq J, Senard M, Hartstein G, Lamy M, Heymans O. Thromboprophylaxis in microsurgery. *Acta Chir Belg*. 2006 Mar-Apr; 106(2):158-64.
9. McKee N. Operative complications and the management of intraoperative flow failure. *Microsurgery*. 1993; 14(3):158-61.
10. Monini L. Hemodinamics and coagulation. *Microvascular anatomy*. Milano, Masson. 1988; p 45-37.
11. Narayan K, Liang, Sichman. A new variable pressure microvascular clamp. *Microsurgery*. 1988; 9:52-54.
12. Pohlenz P, Blessmann M, Blake F, Li L, Schmelzle R, Heiland M. Outcome and complications of 540 microvascular free flaps: the Hamburg experience. *Clin Oral Investig*. 2007 Mar; 11(1):89-92.
13. Razura A. R. *Microsurgical Training Manual*, Houston, 1997.
14. Serafin D, Nicolas G. A. *Laboratory Manual of Microsurgery*. North Carolina, 1983.
15. Usón J, Usón J. M., Ezquerro J. *Microcirugía*. Editorial Complutense, Madrid, 1995.
16. Zeebregts CJ, Kirsch WM, Van den Dungen JJ, Van Schilfgaarde R, Zhu YH. Evolution of staples and clips for vascular anastomoses.



◀ **Dr. Walter Francisco Huaraca**  
 Cirujano Plástico de la Disciplina de Cirugía Plástica de la Facultad de Medicina de Botucatu-UNESP (Brasil).  
 E-mail: drwhuaracamicroscurg@hotmail.com, teléfono móvil: 080590348

**Prof. Dr. Fausto Viterbo**  
 Jefe de la Disciplina de Cirugía Plástica de la Facultad de Medicina de Botucatu-UNESP (Brasil).