

rax, es más visible la lobitis inferior a que hicimos alusión al comienzo de esta historia.

Conclusión: Caso de pleuresía purulenta tuberculosa, sobre infectada y con fistula torácica, cuya curación ha sido eficientemente ayudada por la frenicectomía.

### CASO A.

P. C., de 24 años de edad. Soltero. Agricultor. Nacido en La Magdalena, cerca de Babahoyo y residente en La Magdalena.

Poco tabagismo, poco alcoholismo. Peso 43 kilos.

Antecedentes familiares: Padre goza de salud. La madre que murió hace algún tiempo sin saber de qué, ha tenido 3 hijos: éste y 2 que gozan de salud.

Enfermedades de la infancia: Varicela, tosferina, asma hasta los 10 años.

Enfermedades venéreas: no hay.

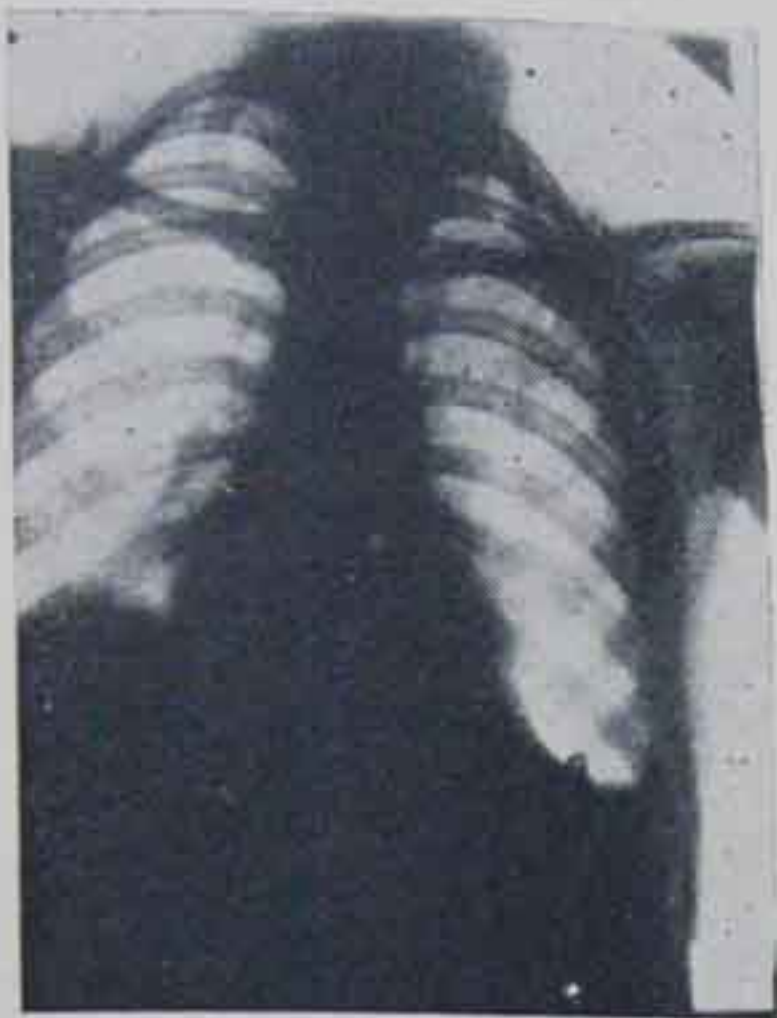
Enfermedades que ha tenido posteriormente: Paludismo repetidas ocasiones. En el tubo digestivo, diarreas frecuentes y parasitismo intestinal a Ascárides.

Aparato circulatorio y urinario: no hay antecedentes patológicos.

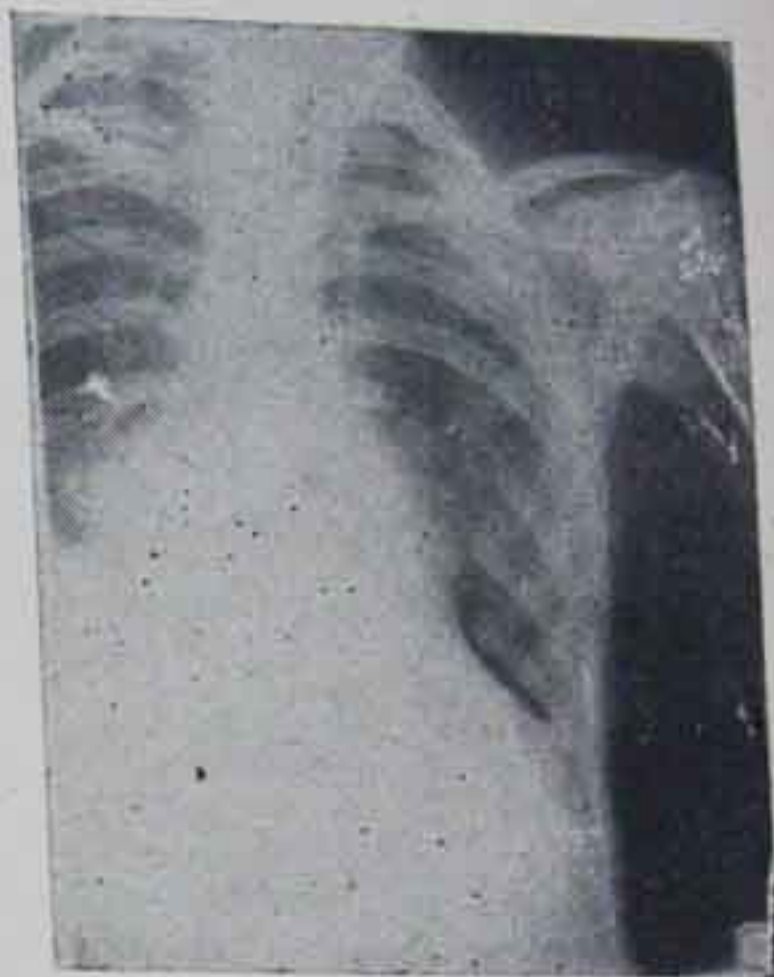
Aparato respiratorio: Parece que el enfermo ha sufrido muchas veces, de procesos agudos pulmonares, cuya naturaleza no puede precisar.

Enfermedad actual: Hace dos años, traumatismo violento en la región pectoral izquierda, fué atendido primero en Guaranda y luego en el Hospital de Quito, en donde le practicaron diferentes toracentesis por muchas ocasiones, extrayendo pus de color oscuro (sic) luego vino a Guayaquil, ingresó al Hospital General, Sala S. Gabriel, en donde le hicieron una toracentesis, estuvo allí 3 semanas y fué pasado al Servicio de Cirugía de S. Miguel, en Diciembre 10 de 1934. Se hizo el diagnóstico de pleuresía purulenta tuberculosa sobreinfectada y se le practicó una pleurotomía con resección costal. B. K. +

En Febrero 4 de 1935 se le hizo la Radiografía N° 2775, en la cual se pudo apreciar, la existencia del neumotórax, la presencia de adherencias que impiden el colapso, y además el engrosamiento bastante apreciable del hileo pulmonar de lado derecho.



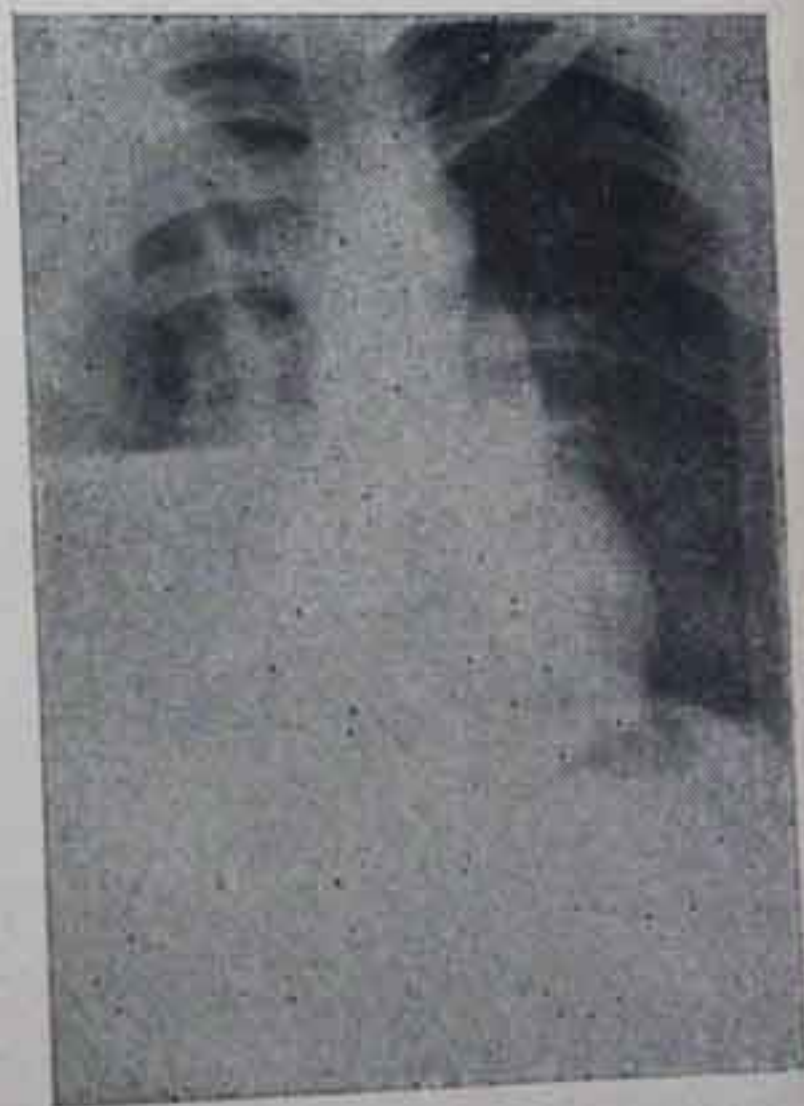
Caso A. Radiografía N° 2775 tomada en  
Febrero 4 de 1935.



Caso A. Radiografía N° 2889 tomada  
en Marzo 23 de 1935.



Caso B. Radiografía N° 2887 tomada  
en Marzo 23 de 1935.



Caso B. Radiografía N° 2993 tomada en  
Abril 16 de 1935.

Febrero 11-35.—El enfermo pide el alta, por temor a la frenicetomía que se le ha indicado.

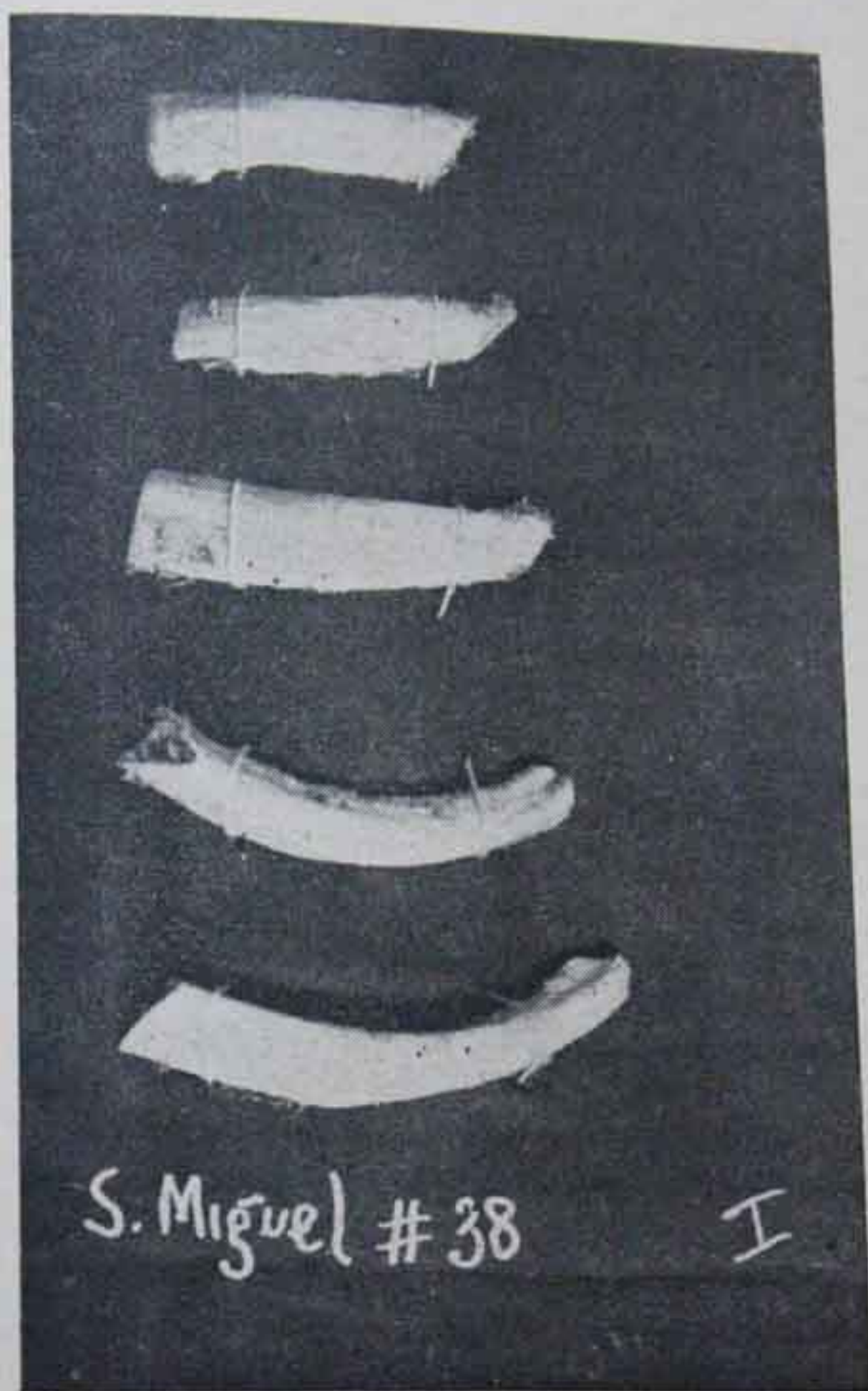


Fig. N° 1.

Febrero 13-35.—Después de dos días de estadía fuera del Hospital, regresa el enfermo a la Sala S. Miguel, y se le practica inmediatamente una frenicectomía con anestesia local. Desde esta fecha hasta el 2 de Marzo, persiste la supuración abundantemente y por esta razón se resolvió practicar una toracoplastia de Sauerbruch. Se resecaron las costillas 11-10-9-8-

7 con anestesia loco-regional, para lo cual empleamos 200 gr. de la Solución al 1.2%. Tiempo de operación: 36'.

Se practicó la resección de 8 cm. de la 11ª costilla,  
 7 .. .. 10ª ..  
 6.5 .. .. 9ª ..  
 5.5 .. .. 8ª ..  
 5 .. .. 7ª ..

Total: 32 centímetros.

Operó el Dr. Maldonado Carbo, ayudado por el suscrito.

En este caso la herida operatoria duró algo más de 15 días en cicatrizar, por la vecindad de la fistula pleural, que se encontraba muy atrás, ya que élla fué hecha sin preveer la necesidad posterior de una plastia. Al terminar la operación se hizo vendaje comprensivo para favorecer el colapso.

Abril 3-35. — El enfermo presenta síntomas de insuficiencia cardiaca, disnea de esfuerzo, aceleración del pulso, congestión de la base pulmonar derecha, hígado congestionado, pequeña ascitis, edema de las extremidades inferiores, albuminuria y oliguria. Se administra digital X gotas.

Abril 4-35. — Se continúa la administración de digital X gotas.

El enfermo ha presentado deposiciones diarreicas en número de 6, en las cuales se ha precisado la existencia de abundante Amibas histolíticas, Trichomonas, fibras musculares y Ankilostomas.

Abril 5-35, se administra Digital X gotas e inyecciones de emetina y Bacterina E.: han entrado en regresión los síntomas de insuficiencia cardiaca, sin embargo persiste la albuminuria, y los edemas, aunque menos intensos, se han generalizado.

Abril 6. — El enfermo muy anémico, en anasarca, presenta oliguria y albuminuria. A pesar del tratamiento emetinico y de bacterina antidisentérica, persiste la diarrea. Peso del enfermo: 40 kilos.

Abril 7: se agrava aún más el cuadro del día anterior.

Abril 9: ha aumentado la caquexia del enfermo.

Egreso del servicio de S. Miguel.

Comentario: en este enfermo el post-operatorio ha sido complicado, por la insuficiencia del corazón y los síntomas de nefritis probablemente de origen tóxico intestinal, pudiendo tomarse en cuenta también la probable degeneración del parénquima renal, tan común en las grandes supuraciones.

## CASO B.

M. Q., de 32 años de edad. Casado. Agricultor. Nacido en S. José de Chimbo y residente en Juan Montalvo.

Poco alcoholismo y tabagismo.

Antecedentes hereditarios: Padre vivo es un probable parasitado intestinal y palúdico. Madre, murió hace mucho tiempo, sin poderse precisar con qué.

Ha tenido varios hermanos, uno de los cuales murió con tuberculosis pulmonar.

Enfermedades de la infancia: Sarampión y Varicela.

Enfermedades venéreas: no ha tenido.

Paludismo y tifoidea. Frecuentes diarreas, probablemente parasitarias.

No ha habido antes de la enfermedad actual, antecedentes importantes en el aparato respiratorio ni el Cardiorrenal.

Enfermedad actual, desde el 8 de Mayo de 1932: Se inició con tos, espectoración más intensa por las noches, que le impedía dormir.

Escalofríos repetidos, sin ninguna periodicidad. Punto de costado en el hemitórax izquierdo. Al mes de iniciación de su enfermedad actual vino a Guayaquil y fué atendido en la Consulta Externa del Hospital General.

En el mes de Enero de 1933, ingresó a la Sala S. Vicente en donde se le practicaron 2 toracentesis; en ambas se extrajo líquido serofibrinoso y egresó después de 3 semanas de hospitalización.

Ingresó luego, nuevamente al Hospital General, Sala S. José por el "paludismo", viajó a Guaranda donde estuvo 8 días y después partió a Quito, fué atendido por los doctores Correa y Arroyo Naranjo, quienes le hicieron 3 toracentesis con un total de líquido extraído, de 3 litros, que tenía color achocolatado; estuvo atendido en Quito durante 40 días, al cabo de los cuales regresó a Guayaquil entró al Hospital General, Sala S. Juan de Dios, en Diciembre 6 de 1933. Se le extrajo 2 litros de líquido hemorrágico. Estuvo en este servicio durante 70 días; Salió y se fué a Babahoyo, para regresar 8 días después al mismo servicio, en donde permaneció hasta Octubre de 1934.

Algún tiempo, después de salido del Hospital, volvió a él, a la Sala de S. Vicente, de donde pasó a S. Miguel, para que se le practiquen varias toracentesis, que en totalidad evacuaron 3

litros de líquido hemorrágico. Viajó para Babahoyo, regresó al servicio de S. Vicente, de donde salió a los 8 días para luego ingresar a la Sala S. Jacinto el 4 de Febrero de 1934. Se pensó en un primer momento en la etiología amibiásica y se inició el tratamiento específico de tal etiología.

En el curso de la estadía del enfermo en la Sala S. Jacinto, del Dr. Valenzuela, se le practicaron los siguientes exámenes:

"Febrero 8 de 1934. — Examen de líquido pleural: presencia de algunos bacilos ácido-resistentes, que por su morfología y agrupación nos parecen Bacilos de Koch".

"Febrero 11-34: examen de líquido pleural: pus abundante, no hay bacterias ni protozoarios. No hay B. de Koch".

"Febrero 12-34: examen de sangre, no hay hematozoario".

"Febrero 12-34: examen de líquido pleural: no hay Amibas ni B. de Koch".

"Febrero 15: examen de líquido pleural: no hay Amibas ni B. de Koch".

Febrero 15: El Dr. Loaiza examina líquido pleural y no encuentra ni protozoarios ni B. de Koch.

Fórmula leucocitaria:

Neutrof. . . . .	58	Form. de Vélez: 1	11
Linf . . . . .	42		40 60
Eosinof . . . . .	0		
Grnd. mononuc	0		

En el lapso de tiempo que duró la estadía del enfermo en la Sala S. Jacinto se le hicieron 5 punciones torácicas, extrayendo un total de 5 litros de pus alcoholatado.

M. Q., es pasado al servicio de S. Miguel el 19 de Febrero de 1935. En vista de la larga evolución de la enfermedad, la rebeldía y persistencia del derrame, que en el curso de algo más de dos años había sido serofibrinoso primero, luego hemorrágico y después purulento, derrame, en el cual no se pudo constatar la existencia de bacterias piógenas y sí la del Bacilo de Koch, se hizo el diagnóstico de pleuresía purulenta tuberculosa, entrando en la categoría de los derrames infectantes, por el progresivo y rápido decaimiento del estado general y la curva febril.

Febrero 21: se le hizo pleurotomía con resección costal, previa anestesia local a la novocaina.

Marzo 9: se hace una taracoplastia parcial inferior, opera-

ción de Sauerbruch, anestesia loco regional con 220 gr. de Solu-  
ción de novocaína al 1½%.

Se practicó la resección de:

10 cm.	de la	11ª	costilla.	
10	..	..	..	10ª ..
9.5	..	..	..	9ª ..
8.5	..	..	..	8ª ..
8.5	..	..	..	7ª ..
8	..	..	..	6ª ..

Total: 56 cm.  
Fig. N° 2.

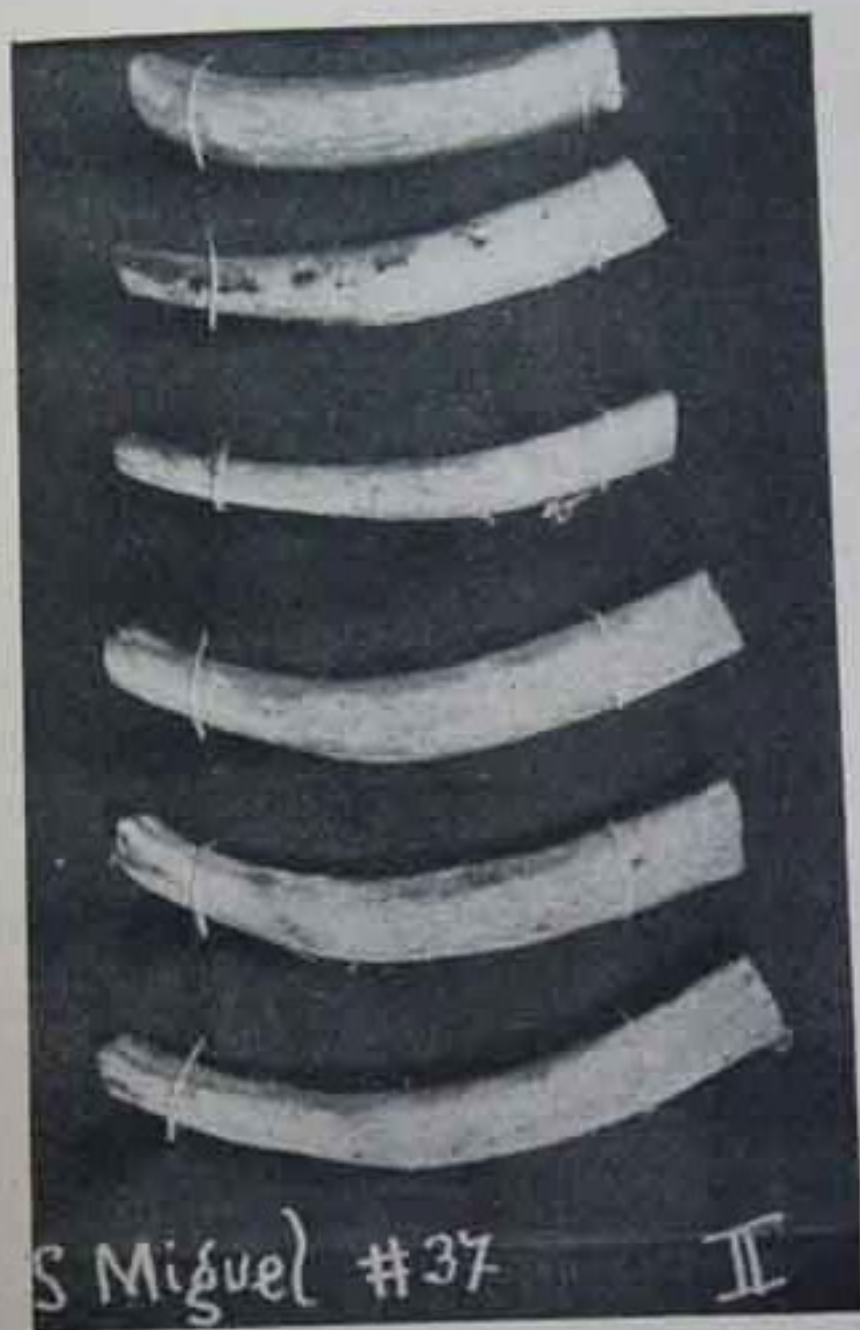


Fig. N° 2.

La operación fué hecha por el Dr. Maldonado Carbo, ayudado por el suscrito.

Después de la operación se anotó una relativa intensidad de los síntomas del shock operatorio, que mejoraron con la inyección de aceite alcanforado y la administración de adrenalina per os. La herida operatoria, duró 15 días en cicatrizar.

Marzo 28. — La cantidad de pus ha empezado a disminuir, muy notablemente. Ha mejorado algo el estado general y el enfermo pesa actualmente 54 kilos.

Marzo 30. — Sigue disminuyendo la supuración, a tal punto que se suprime el drenaje de tubo de caucho.

Abril 1º — No hay supuración.

Abril 4. — Se observa tendencias marcadas a obliterarse la fistula pleural.

Abril 5. — Se ha obliterado la fistula.

Abril 8. — No obstante las apariencias de curación clínica, no se observa mayor progreso en el estado general, y las curvas de temperatura hacen un trazo subfebril.

Abril 13. — El enfermo pesa 56 kilos, tiene buen apetito, no tiene tos, ni fiebre, pero presenta síntomas clínicos demostrativos de la existencia de líquido exudado en la cavidad pleural y con este motivo se le mandó a hacer una radiografía N° 2993, en la cual se observa un gran derrame que avanza hasta el quinto espacio intercostal y la existencia de una porción de cavidad pleural que no ha sido borrada por la plastia.

Comentario: El presente enfermo que ha sufrido de una pleuresía purulenta tuberculosa, derrame infectante, ha recibido una indudable mejoría debido a la toracoplastia parcial inferior hecha después de la pleurotomía y el tratamiento adecuado por los lavados pleurales. Desgraciadamente, cuando la totalización de la plastia hubiera acabado por borrar el resto de cavidad pleural, el enfermo, por sentirse bien, no cree necesaria la segunda intervención y solicitó su egreso del Hospital. \*

\* NOTA: Con fecha 18 de Noviembre o sea 5 meses después de haber egresado del Hospital el enfermo M. Q., tuvo oportunidad de verlo y constatar la ausencia de síntomas clínicos de pleuresía, así como el considerable aumento de peso que de 56 kilos que tenía al salir del Hospital había llegado a 70 kilos; no me fué posible hacer examen radiológico por no permitirlo M. Q.



## CASO C.

V. C., de 22 años de edad, soltero.—Plomero.—Guayaquil.  
Residente en Guayaquil.

Poco tabagismo, poco alcoholismo.

Antecedentes hereditarios: Padre muerto hace mucho tiempo, posiblemente tuberculoso. La madre, goza aparentemente de salud, ha tenido 8 hijos, de los cuales solamente vive el enfermo que motiva esta historia.

Enfermedades de la infancia: sarampión y tosferina.

Enfermedades venéreas: Blenorragia una vez sin complicaciones.—Chancro, 4 veces: en una de ellas hubo adenitis que supuró.

No hay antecedentes patológicos en el aparato cardiorrenal.

En el digestivo, han habido cólicos abdominales con vómitos y diarreas en diferentes ocasiones. Ha expulsado Ascárides.

Aparato respiratorio: Pulmonía hace 5 años: estuvo 12 días en el Hospital. Gripes frecuentes y Congestión pulmonar con esputos hemoptoicos, hace 4 años.

Enfermedad actual: Desde 6 meses atrás, se inició la enfermedad actual con punto de costado, de pequeña intensidad, escalofrío y fiebre, tos y expectoración hemoptoica, mejoró ligeramente sin haber obtenido una curación radical, hasta que violentamente, presentó en uno de los días del mes de Febrero del presente año, el cuadro brusco de un neumotórax sofocante por el cual ingresó a la Sala S. Jacinto, del Hospital General de esta ciudad, en donde estuvo asilado por un espacio de dos semanas al cabo de las cuales fué pasado al servicio de cirugía de S. Miguel con el diagnóstico de Pionemotórax, el día 9 de Marzo de 1935.

Marzo 11.—Pleurotomía con anestesia local, que fué hecha lo más anteriormente posible. Lavados pleurales fueron practicados en este enfermo hasta el 5 de Abril, en que se le hizo el último lavado pleural de esta serie y además una inyección de Sulfato de esparteína 0,05 gr. como preparativo para la toracoplastia parcial inferior que le fué practicada una hora después.

La operación se llevó a cabo con anestesia loco-regional a la novocaína en solución al 1/2%; se emplearon 200 gr. y se hizo resección de las costillas 11-10-9-8-7-6-5.

9.5	cm.	de la	11ª
11	..	..	10ª
11	..	..	9ª
11	..	..	8ª
9	..	..	7ª
7.5	..	..	6ª
6.5	..	..	5ª

Total: 65 cm.  
Fig. N° 3.

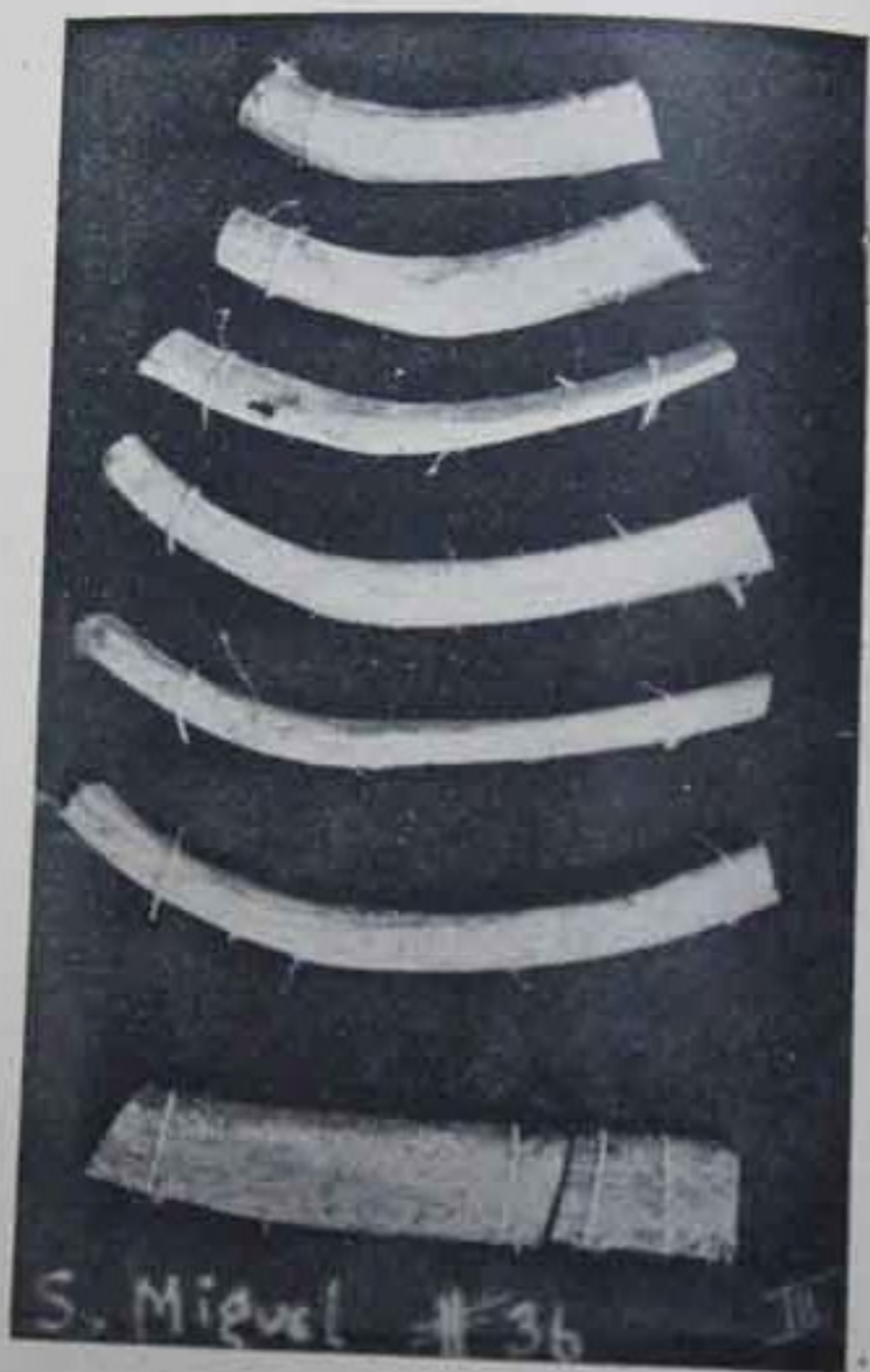


Fig. N° 3.

En el curso de la operación hubo pequeña herida de la pleura parietal que fué inmediatamente advertida y suturada. Al término de la intervención fué necesario hacer una inyección de aceite alcanforado y esparteina y además administrar adrenalina por vía oral, por el aumento de la frecuencia del pulso y la disminución de su amplitud así como la disnea y ligera cianosis, que luego mejoraron progresivamente hasta volver a la normalidad, más o menos 4 horas después de la operación.

Abril 7. — Persiste la supuración.

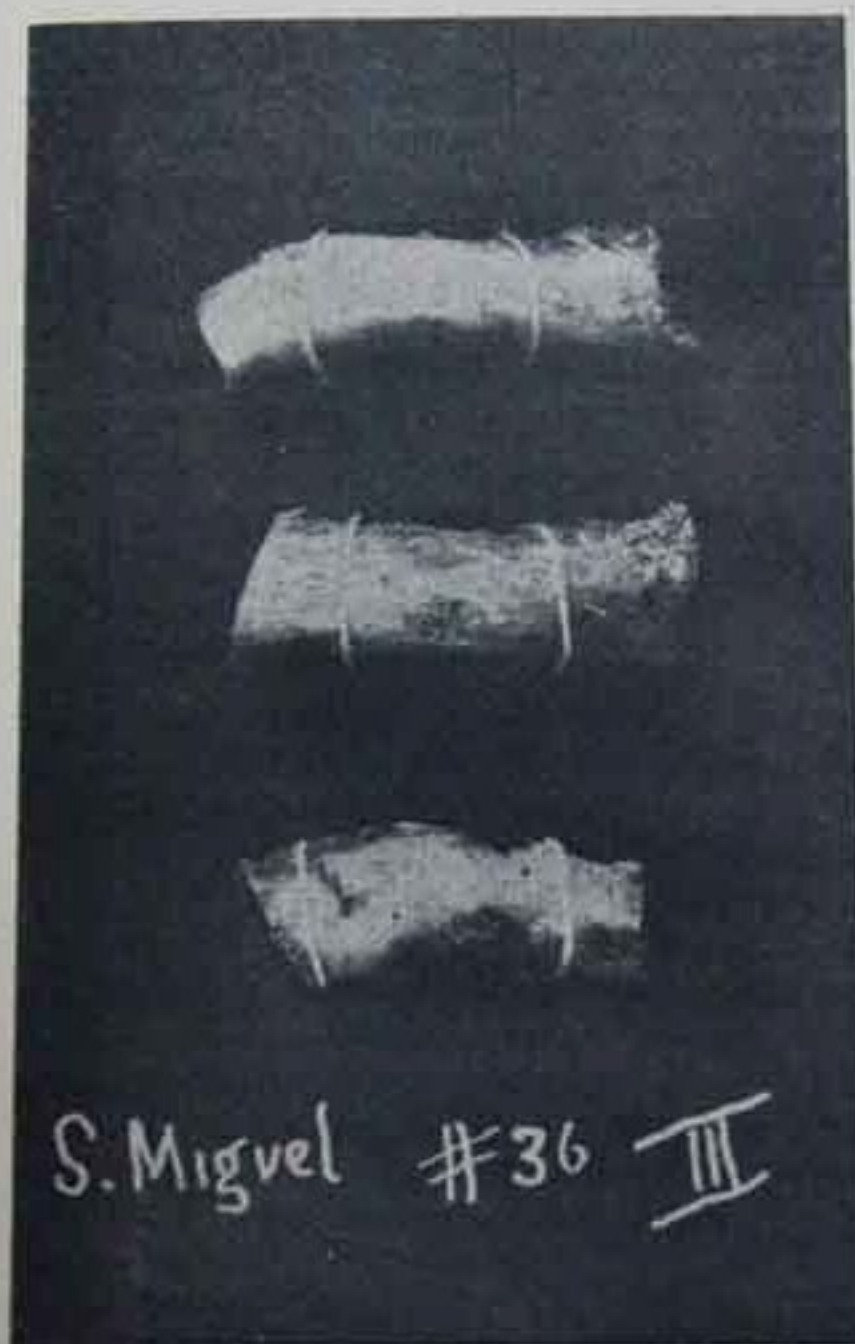


Fig. N° 4.

Abril 10. — Ha empezado a disminuir la supuración.

Hasta el 11 de Mayo o sea un mes después prosigue la decadencia del estado general, y la cantidad de supuración pleural aunque algo disminuida, es todavía abundante, razón por la cual se decide, extender la plastia, aumentando la resección de la quinta costilla y efectuándola en las 4<sup>a</sup>, 3<sup>a</sup> y 2<sup>a</sup> no pudiendo hacer la de la primera, por impedirlo el mal estado del paciente a quien tuvimos que atender oportunamente, para ayudarlo a salir del shock operatorio.

Se resecaron 4 cm. de la 4<sup>a</sup> costilla  
 3,5 .. .. 3<sup>a</sup> ..  
 3,5 .. .. 2<sup>a</sup> ..

Total: 11 cm.

Posteriormente, se inicia una curva febril, que obliga a practicar en el enfermo una serie de lavados pleurales desde el 31 de Mayo hasta el 7 de Junio con lo cual se llega a atenuar la intensidad de la fiebre. Posteriormente, vuelve a hacerse notable el ascenso febril vespertino, razón por la que se hacen otros dos lavados pleurales y se atenúa nuevamente la curva febril.

Es de anotar que no obstante la serie de lavados de la cavidad pleural si bien disminuían las elevaciones térmicas no suprimían por completo la fiebre, coincidiendo ésto con síntomas de bronquitis generalizados a todo el árbol bronquial del lado opuesto.

En la Radiografía hecha el 10 de Junio N<sup>o</sup> 3117, se constata la evolución de una granulía extendida a todo el pulmón izquierdo. En el hemitórax derecho se ha iniciado ya el trabajo de reconstitución a expensas del periosteo de los segmentos costales resecaados.

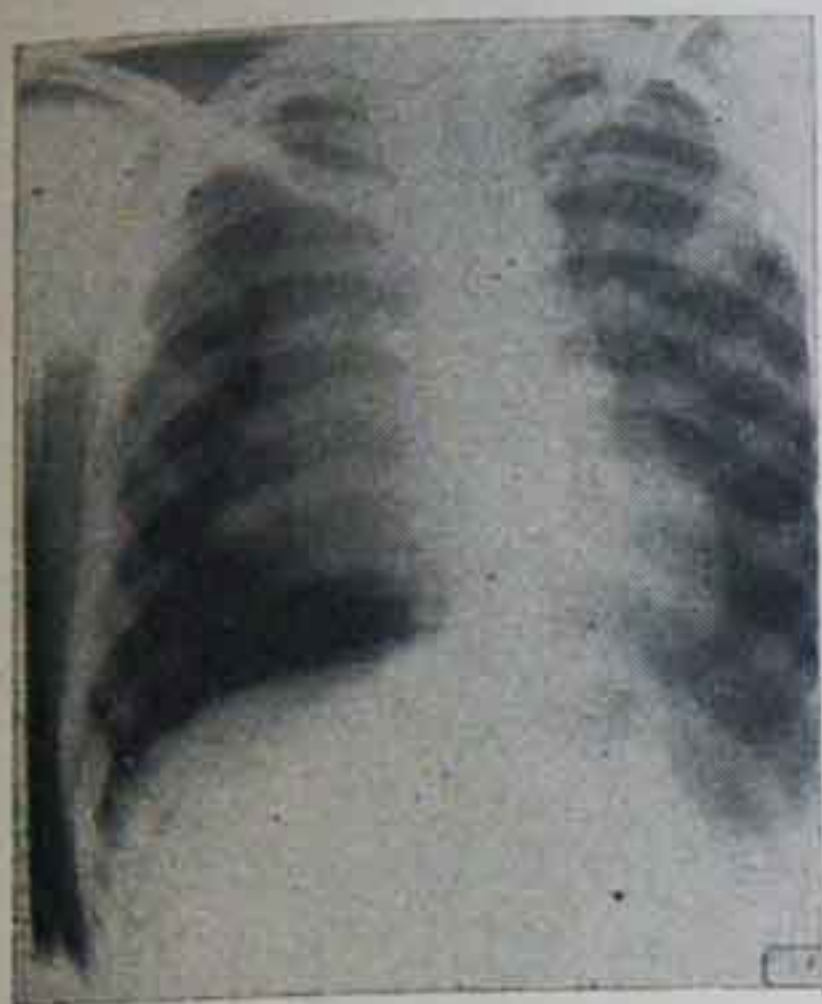
Indudablemente que poco le queda por hacer al terapeuta en casos como el presente, en que después de la evolución de una pleuresia purulenta se inician manifestaciones miliares extensas del pulmón contralateral.

El enfermo egresó del Hospital el día 23 de Junio.

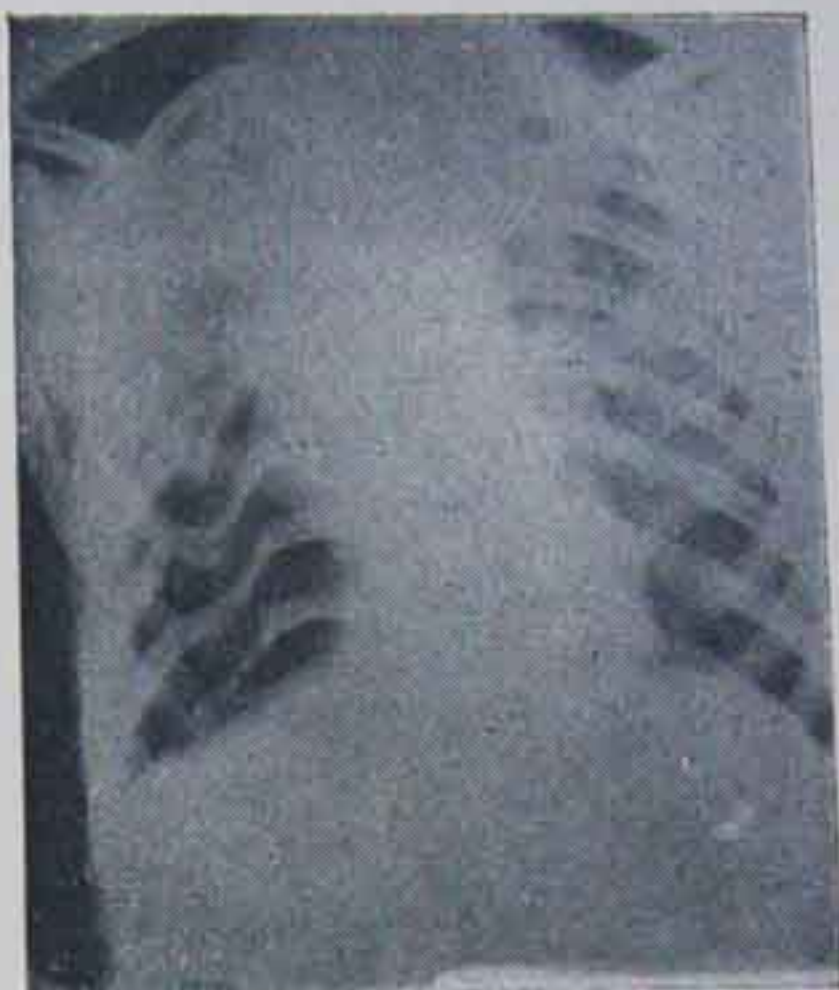### CASO D.

F. P., N<sup>o</sup> 39 Sala S. Miguel. — Soltero. — Zapatero. — Nació en Ambato y residente en Guayaquil.

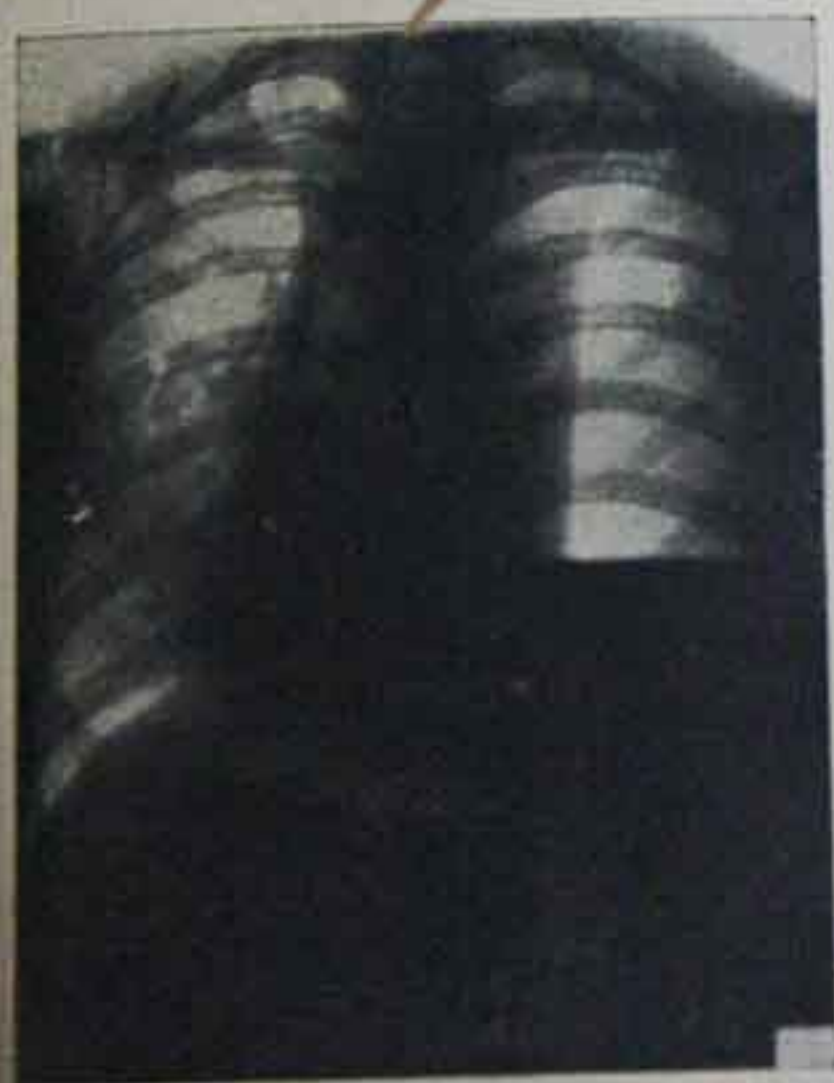No tabagismo ni alcoholismo.



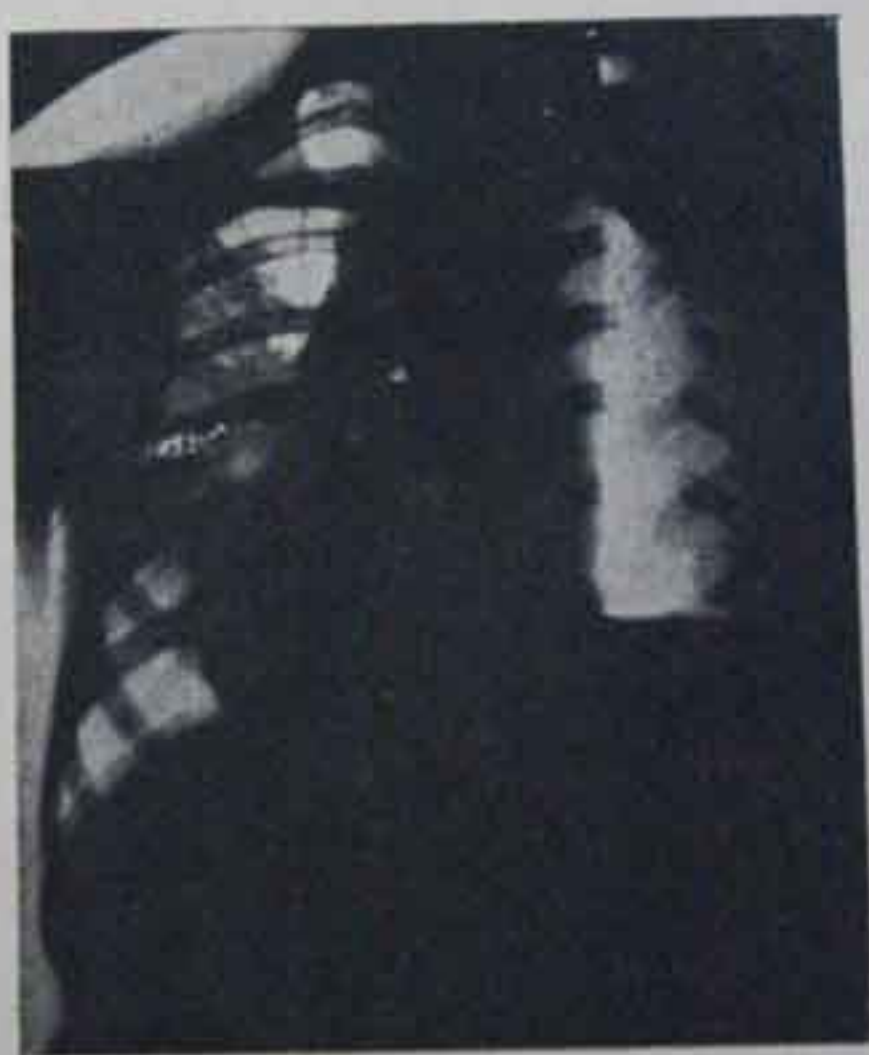Caso C. Radiografía N° 2383 tomada antes de la plastía.



Caso C. Radiografía N° 3117 tomada en Julio 1° de 1935. (Nótese los comienzos de regeneración, a expensas del periostio, de las costillas resecadas en la plastía parcial inferior hecha el 5 de Abril).



Caso D. Radiografía N° 3270 tomada en Agosto 30 de 1935.



Caso D. Radiografía N° 3291 tomada en Setiembre 18 de 1935.

Antecedentes hereditarios sin importancia.

Antecedentes colaterales: tiene un hermano que goza de salud.

Enfermedades venéreas: no las ha tenido.

Antecedentes Patológicos: en el sistema nervioso y en los aparatos digestivo y cardiorrenal: no recuerda haberlos tenido.

Aparato respiratorio: gripes frecuentes desde hace dos años.

Enfermedad actual: Se inició hace tres meses, cuando trabajaba como salonero en el vapor Colón, como tal tenía que mojarse repetidas ocasiones: en uno de los días del mes de Junio de este año, tuvo un violento punto de costado, tos, expectoración abundante y fiebre. Este cuadro sintomático duró varios días habiendo mejorado algo pero conservando la tos.

Abandonó entonces sus ocupaciones habituales y las reemplazó por las de salonero en un restaurant, donde estaba obligado a hacer trabajo nocturno. Se intensificaron nuevamente los síntomas anotados, tuvo enflaquecimiento rápido y progresivo y expectoración hemoptoica, razón por la que ingresó a la Sala S. Gabriel el 15 de Agosto del presente año. 3 días después, empezó a sentirse disneico, aumentó la tos y expectoración y persistía la fiebre. Al día siguiente se intensificaron todos estos síntomas y al examen del enfermo se diagnosticó la presencia de un neumotórax sofocante: hubo necesidad de disminuir la presión intrapleurales haciendo una evacuación del neumo. Al alivio momentáneo provocado por esta evacuación se sucedieron nuevamente los síntomas sofocantes del neumotórax, que obligaron a hacer en Agosto 23 una segunda evacuación. Nuevamente se iniciaron después los síntomas del neumotórax, con más los proporcionados por la formación de líquido exudado pleural, por lo cual el enfermo fué pasado al servicio de S. Miguel el 28 de Agosto del presente año con el diagnóstico tantas veces citado.

Al entrar al servicio de S. Miguel, el enfermo presentaba síntomas de neumo a gran presión y en la parte inferior del mismo hemitórax se constataba la existencia de un nivel líquido. Los órganos del mediastino estaban tan rechazados a la derecha, que el corazón latía a nivel de la tetilla derecha y en la parte superior, pared anterior del hemitórax derecho, se auscultaba un soplo dado probablemente por la desviación de

la tráquea con los demás órganos del pedículo cardíaco. Además decir que los síntomas, taquicardia a 120 por minuto, la debilidad del pulso y la disnea reclamaron una rápida toracocentesis y así se hizo el mismo día 28 de Agosto en que además del aire contenido a presión, se extrajo 1000 gramos de líquido serofibrinoso en su aspecto macroscópico, pero muy rico en bacterias especialmente estreptococos y en glóbulos de pus. Peso 43 kilos. Radiografía 3270 tomada el 30 de Agosto 35.

Se observa gran neumotórax izquierdo, derrame pleural en la parte inferior del hemitórax del mismo lado: se constatan adherencias en el lóbulo superior.

En el lado derecho se observa un ligero aumento del grosor del hileo y algo aumentada la opacidad de la trama conjuntiva vascular.

Mediastino enormemente rechazado a la derecha comprendiendo el corazón y la tráquea.

El 31 de Agosto fué el día fijado para hacerle a este enfermo una toracoplastia parcial superior por los siguientes motivos:

1º—El hecho de existir extensa zona de adherencias en el lóbulo superior nos estaba indicando el lugar de localización de la lesión parenquimatosa origen del neumo.

2º—Era necesario practicar una plastia que al mismo tiempo que impida la progresión del neumotórax, colapse la porción de parénquima enfermo.

3º—En vista de la existencia de lesiones contralaterales actualmente colapsadas por la desviación mediastinal se resolvió hacer sólo toracoplastia parcial superior con la intención de combinar la operación al tratamiento por neumotórax artificial que tendría sobre la totalización de la plastia la ventaja de poder suspender la terapéutica neumotorácica en caso de presentarse algún síntoma evolutivo contralateral.

Antes de la operación se le hizo al enfermo una toracocentesis con la cual se drenó 1200 gramos de líquido de igual aspecto al de la anterior. Quedando una presión intrapleural de -10-25. Después de la plastia quedaron las siguientes cifras de presión intrapleural -8-2.

6 horas después se hizo drenaje del neumotórax, quedando la presión intrapleural en -2-5.

Detalle operatorio: Este enfermo ha sido operado en el servicio de Cirugía de S. Miguel por el Dr. Teodoro Maldonado

Carbo, ayudado por el suscrito. Hecha la anestesia loco-regional con solución novocaína al 1/2% se practicó la resección de:

2	cm.	de	la	1 <sup>a</sup>	costilla	
2,5	"	"	"	2 <sup>a</sup>	"	"
3,5	"	"	"	3 <sup>a</sup>	"	"
3,5	"	"	"	4 <sup>a</sup>	"	"
4,5	"	"	"	5 <sup>a</sup>	"	"
4,5	"	"	"	6 <sup>a</sup>	"	"
5	"	"	"	7 <sup>a</sup>	"	"
5	"	"	"	8 <sup>a</sup>	"	"
						Total 30,5 cm.

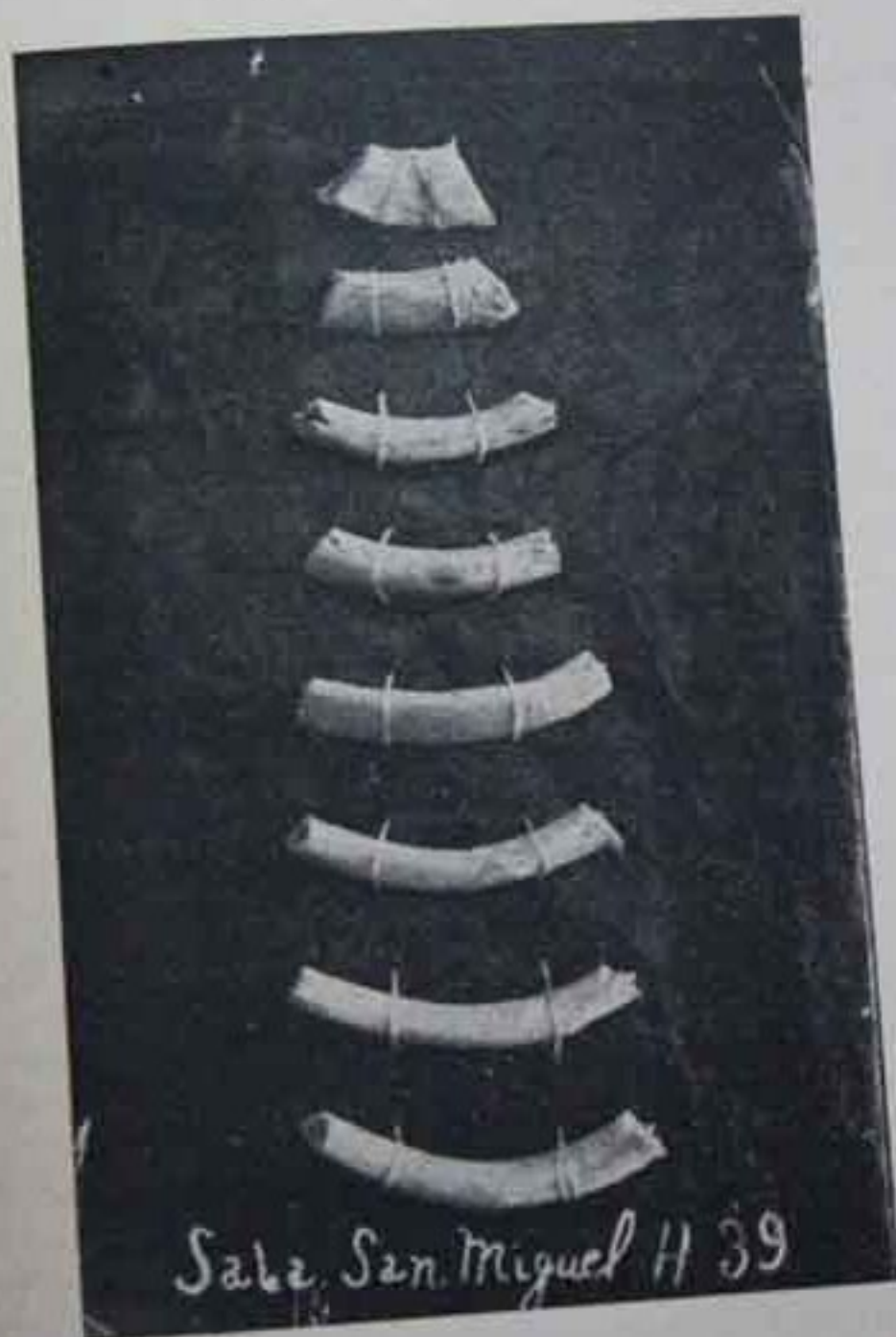


Fig. N<sup>o</sup> 5.



En resumen, se usaron 150 cm. 3 de solución anestésica y la operación duró 3/4 de hora, habiendo tenido necesidad en el curso de ella de atender al enfermo con inyecciones de alcanfor y de adrenalina por haber presentado shock bastante intenso.

El post operatorio fué sin novedad.

En Setiembre 12 el enfermo pesa 44 kilos.

El 17 de Setiembre se hace toracentesis de 1000 gramos de líquido purulento.

Setiembre 18. — Se tomó la radiografía N° 3291 en la cual se observa la persistencia del neumotórax y derrame en el hemitorax del lado izquierdo.

La trama conjuntivo vascular del lado derecho parece haber aumentado su visibilidad a la radiografía y persiste la gran desviación mediastinal. En esta radiografía anteroposterior se observan síntomas que bien podrían corresponder a una hernia del mediastino, hacia la derecha.

El 20 de Setiembre, Toracentesis de 400 gramos y lavado pleural con solución glucosada isotónica.

Setiembre 24. — Se establece curva febril en agujas, motivo por el cual se instituye nuevamente los lavados glucosados de la pleura, se evacuan 300 gramos de pus y se hace neumotórax de sustitución de 400 gramos.

Setiembre 27. — Toracentesis 160 gr. de pus y lavado glucosado de la pleura seguido de un neumotórax de 200 gr.

Octubre 2: Toracentesis 400 gr.

Octubre 8: Toracentesis, 800 gr. de pus e inyecciones intrapleurales de 20 c.c. de la solución Calot.

Hasta el momento que se termina esta historia clínica el enfermo continúa en pleno tratamiento en la Sala S. Miguel del Hospital General; ha obtenido una mejoría relativa, en lo que se refiere al factor traumatismo respiratorio, ya que hemos hecho el colapso de la región pulmonar, aparentemente más afectada y con ésto, disminuido la posible causa del neumotórax. Luego con los lavados pleurales hemos contribuido a disminuir la infección pleural, a tal punto, que no obstante, tener todavía un derrame purulento, él no produce casi elevación de temperatura en el enfermo, como puede verse en la carta correspondiente.

Sin embargo el estado general, permanece sin una mejoría

halagadora, lo cual no nos permite esperar un buen porvenir en este enfermo.

*Resumen de esta Tesis.*

En el presente trabajo, que no significa sino una modesta contribución, al estudio de las intervenciones sobre el nervio frénico y de la toracoplastia, como tratamiento quirúrgico de la tuberculosis pleuro pulmonar; no pretendo sacar conclusiones nuevas, dentro de las orientaciones, que estos métodos terapéuticos han dado a la moderna fisiología.

Dos clases de apreciaciones podemos obtener de esta tesis: unas referentes a la técnica operatoria y a las consecuencias anatómicas derivadas de la práctica de dichos procedimientos quirúrgicos; otras, producto de la observación, de la marcha de la enfermedad tuberculosa en los casos citados en este trabajo.

Desde el 17 de Marzo de 1934, hemos hecho las siguientes intervenciones sobre el nervio frénico:

*Neurolisis por congelación:*

Dos congelaciones por el cloruro de etilo: no hemos constatado la presencia de nervio frénico accesorio ni ninguna otra anomalía. En el curso de la operación no hubo complicaciones y en el post-operatorio hemos constatado la parálisis hemidiafragmática. En cuanto al ascenso posterior de las cúpulas enervadas, en un caso, al cabo de 6 meses, no se lo observó sino solo en la cantidad equivalente a un espacio intercostal. En el otro, doce días después de la neurolisis, la cúpula ascendió desde la décima costilla hasta el 8º espacio intercostal con manifiesto aumento de la cámara de aire del estómago y con ausencia de síntomas clínicos subjetivos, correspondientes a este hallazgo radiológico: 2 meses después la misma cúpula enervada ha llegado a la octava costilla.

*Neurolisis por frénico-presura:*

Sólo hemos hecho una vez sin haber podido hacer constataciones radiológicas post-operatorias de ninguna clase por el precario estado de la paciente y la rápida evolución de la enfermedad.

*Frenicotomías izquierdas:*

Las hemos practicado en dos ocasiones. No hemos encon-

trado anomalías. Hubo muy poco dolor durante la operación, por no existir en estos casos el tiempo del arrancamiento del nervio, que indiscutiblemente es el más fastidioso para el enfermo. No hubo complicaciones durante el tiempo operatorio y puede asegurarse, que si bien la parálisis diafragmática se presentó inmediatamente, el ascenso de la cúpula enervada no ha sido muy notable, como en los casos de frénico-exéresis.

No ha habido complicaciones viscerales abdominales, por lo menos, constatables clínica o radiológicamente.

#### *Frenicectomías izquierdas:*

Las hemos practicado en cinco casos, sólo en uno de ellos hemos encontrado frénico accesorio, el cual fué arrancado inmediatamente después del principal y éste tenía la pequeña anomalía de cruzar muy arriba la cara anterior del escaleno anterior, de modo que a la altura de la incisión operatoria, el nervio estaba ya en el borde interno de dicho músculo.

En el curso de la operación no hubo complicaciones, en el suite se observó la parálisis diafragmática y el respectivo ascenso de la cúpula enervada, presentando los enfermos un marcado aumento de la cámara de aire del estómago, sin que ésto hubiere significado la presentación de síntomas subjetivos fastidiosos para ellos.

#### *Frenicectomías derechas:*

Nuestra estadística comprende 10 intervenciones de esta naturaleza: en el curso de ellos no hemos encontrado frénicos accesorios: En el suite hemos tenido dos complicaciones: en un caso se presentó el síndrome de Claudio Bernard Horner paralítico por 24 horas; en otro se presentó una poussée congestiva del lóbulo superior del pulmón del mismo lado operado.

En todos se constata fluoroscópicamente la parálisis hemidiafragmática y el progresivo ascenso de las cúpulas enervadas.

Total: 20 intervenciones sobre el nervio frénico.

En todas ellas hemos usado anestesia local por solución de novocaína al 1%.

De las fases de la operación de la frenicectomía, siempre fué el arrancamiento del nervio, el tiempo más doloroso de la intervención, por más que se lo intente anestésiar previamente. Esto probablemente esté en relación con las anastomosis que

llegan al tronco principal en su trayecto intratorácico y que mal pudieran ser anestesiados por la vía supraclavicular.

Por razón de idiosincrasia especial de nuestras gentes, éllas son poco afectas a prestarse para observaciones clínicas prolongadas, sobre todo cuando se refiere a tratamientos ambulatorios, de allí que el número de éstas regularmente detalladas, sea inferior al en que se basan las consideraciones anatómicas y operatorias anteriormente expuestas.

En nuestros trabajos en principio hemos optado, por no hacer intervenciones sobre el nervio frénico, como operaciones autónomas, salvo los casos de estricta indicación; así lo requieren las normas sustentadas por la mayoría de los fisiólogos.

Casos en que la frenicectomía ha venido a sustituir a neumotórax ineficaces.

Se puede considerar como un relativo éxito de la frenicectomía, los dos casos de forma fibrocásica del lóbulo superior derecho (Nº 1 y 2). Sin pretender atribuir a la operación todo el mérito de la progresiva mejoría observada, puede asegurarse que fué dicha intervención, el principal factor en la iniciación de la aparente curación clínica.

Casos en que las intervenciones sobre el Nervio Frénico, han sido hechas por imposibilidad de practicar neumotórax.

En el caso Nº 7 se practicó frenicectomía izquierda; la forma miliar difusa del pulmón del otro lado prosiguió su marcha evolutiva.

Caso Nº 8.—Infiltración del vértice del pulmón izquierdo; después de la frenicectomía izquierda, la enferma abandonó toda terapéutica; consecutivamente a la mejoría post-operatoria obtenida y del aumento de 7 libras de peso, se ha observado en estos últimos tiempos una cierta regresión de los síntomas clínicos.

Caso Nº 9.—Es en el único caso, que se ha presentado, una poussée congestiva del vértice del pulmón del mismo lado en que se hizo la frenicectomía; la enfermedad sigue su marcha evolutiva, existe una forma miliar diseminada en el otro pulmón.

*Práctica simultánea de neumotórax e intervenciones sobre el Nervio Frénico.*

En el caso Nº 4 en que bridas diafragmáticas impedían el colapso completo por neumotórax artificial, y trasmitían al

pulmón el trauma respiratorio de origen diafragmático, se ha obtenido un feliz resultado de la combinación de los dos procedimientos terapéuticos. Actualmente continúa el enfermo su tratamiento por el neumotórax artificial.

El caso N° 3 es el de mayor rapidez en su evolución hacia la mejoría. Forma úlcera-caseosa con una gran caverna localizada en el tercio medio del pulmón derecho, yuxtahilar, no presentaba tendencias a la curación a pesar de haber sido tratada por neumotórax artificial durante 3 meses. Cuarentiún días después de la frenicectomía la caverna ha disminuido de tamaño sus paredes esclerosadas y bien nítidas antes de la operación, son ahora difícilmente perceptibles y en la cavidad misma, se dibujan ya trazos semejantes a los del tejido pulmonar normal. Interesante la concomitancia del síndrome óculo-simpático, en el post-operatorio de esta enferma: es la mejor contribución al criterio ecléctico, que considera a la frenicectomía, no como un simple procedimiento de colapsoterapia, sino también como un recurso terapéutico, para desencadenar procesos tróficos y vasomotores en el parénquima pulmonar enfermo:

En la actualidad prosigue el tratamiento por neumotórax bajo la dirección de la P. A. T.

El caso N° 5 no ha obtenido mayor beneficio de la combinación neumo-frenicectomía, por haber interrumpido inopinadamente la terapéutica neumotorácica.

El caso N° 6. — Lesión caseo-neumónica generalizada a casi todo el pulmón izquierdo pero con tendencias a localizarse más en el lóbulo inferior, fué tratada primeramente por neumotórax, pero él, era dificultado por bridas diafragmáticas; por esta razón y además, por la mayor intensidad del proceso lobar inferior se decidió paralizar el diafragma, pero por temor de las pousées evolutivas contralaterales dada la poca tendencia a la localización de este tipo lesional, solamente se hizo neurolisis por congelación: el resultado, como colapso, inmejorable. La enferma ha continuado la terapéutica neumotorácica y hasta este momento sigue la evolución feliz de este caso.

*Frenicectomía en el tratamiento de las pleuresías purulentas tuberculosas.*

El caso N° 10. — Representa uno de los mejores casos en que la frenicectomía, ha terminado la curación de una pleuresía

purulenta sobreinfectada y con fistula torácica. Además, de la indicación como procedimiento para disminuir la cavidad pleural supurante la frenicectomía en este caso tenía por objeto mejorar y curar la lobitis inferior causante de la infección pleural.

### *Toracoplastias.*

En el curso de la elaboración de esta tesis, se han efectuado en el servicio de Cirugía de S. Miguel del Hospital General 4 operaciones de Sauerbruch, para el tratamiento de pleuresias purulentas tuberculosas.

Me ha tocado, en mi carácter de Interno de dicho servicio Hospitalario y como sustentador de esta tesis, servir de ayudante del Profesor Maldonado Carbo, durante la práctica de dichas intervenciones.

Tan pequeño número de toracoplastias, hechas en una ciudad como Guayaquil que puede decirse, controla el movimiento de enfermos de gran parte del territorio de la República, habla elocuentemente de lo poco extendidos que están hasta ahora entre nosotros los métodos colapsoterápicos para el tratamiento eficaz y racional de la tuberculosis pulmonar.

Puede asegurarse que de las operaciones plásticas hechas hasta ahora, quizás las únicas en el Ecuador, algunas de ellas han sido practicadas de urgencia ante la ineficacia completa de toda otra terapéutica y con pérdida de un tiempo precioso, en el curso del cual se han agotado las fuerzas físicas del enfermo: hemos tenido oportunidad de tratar quirúrgicamente una pleuresía purulenta de 3 años de evolución: esto no significa un reproche para los médicos sino más bien un comentario, de la posición actual del problema de la terapéutica antituberculosa entre nosotros, que sirva para hacer comprender al público, la necesidad en que se encuentran ciertos enfermos de recurrir al cirujano oportunamente, precozmente, en pos de tratamiento de las manifestaciones pulmonares de su enfermedad.

Los resultados obtenidos por nosotros en los 4 casos de tuberculosis pleural, relativamente poco satisfactorios, concuerdan con los de la mayoría de los cirujanos tisiólogos: se trata de enfermos llegados tarde donde el Cirujano, o con poca resistencia orgánica y casi siempre con lesiones pulmonares bilaterales.

Tres casos de esta tesis se refieren al mismo tipo lesional:

pleuresías purulentas tuberculosas sobreinfectadas. El 4º corresponde a la categoría de los derrames infectantes.

En el caso A. se practicó un toracoplastia parcial inferior del lado izquierdo: los síntomas de insuficiencia cardiaca, primero, luego la nefritis y la anemia progresiva del enfermo agravaron por demás el estado general, a tal punto que no se prosiguió la totalización de la plastia, como era de proceder para borrar la extensa cavidad supurante.

En el caso B. Pleuresía purulenta, derrame infectante del lado derecho, de 3 años de evolución, se observa gran mejoría después de la toracoplastia parcial inferior. Los lavados pleurales con solución glucosada isotónica redujeron enormemente la infección de la cavidad pleural y permitieron al enfermo un restablecimiento rápido y progresivo. No obstante ésto el enfermo prefirió ir a Guaranda de donde vino; no se sometió a la totalidad de la plastia como se lo propusimos y que le era necesaria para acabar de borrar los restos de cavidad pleural supurante. (Véase nota de la pág. 476).

El caso C. hizo después de la toracoplastia parcial inferior, extendida luego hasta la segunda costilla, una marcha evolutiva aguda en su enfermedad: una forma miliar diseminada a todo el pulmón del lado opuesto, no nos dió lugar a ningún otro recurso terapéutico.

Del caso D. no podemos sacar todavía ninguna conclusión final ya que sigue en tratamiento en el servicio de Cirugía de San Miguel. La toracoplastia parcial superior de las 8 primeras costillas ha disminuído el traumatismo respiratorio que se proyectaba sobre el lóbulo superior del pulmón izquierdo. Posteriormente los lavados pleurales, puede asegurarse que han disminuído la infección de la pleura ya que ha desaparecido la curva febril en agujas con que evolucionaba anteriormente la enfermedad de este paciente.

En total hemos practicado, 2 toracoplastias parciales inferiores, una parcial inferior, extendida después hasta la segunda costilla y otra, parcial superior, comprendiendo las ocho primeras costillas.

BIBLIOGRAFIA.

Anatomía Humana. I. Testut.

L'Auscultation dans le diagnostic de la tuberculose pleuro-pulmonaire. — René Burnand. — 1930.

Trabajos recientes sobre clínica y terapéutica. — J. de Palacios y Olmeda. — 1932.

Therapeutique Médicale T IV Poumons et tuberculose. — Loeper. — Tanon, etc. 1932:

Traitement Chirurgical de la tuberculose pulmonaire. A. Charrier y E. Loubat. — 1932.

Roentgen-diagnóstico. — H. R. Schinz, Baensch, Briedl. — Fase. VI.

Tratado de Operaciones. — Federico Pels Leusden de la Universidad de Greifswald.

Cirugía del Tórax. — Prof F. Sauerbruch.

Précis de Technique Operatoire par les Prosecteurs de la Faculté de Medicine de Paris.

Les lavages de pleure. — Pierre Weiller. — 1934.

Le Monde Medicales. — Año 1934 N° 876.

La Presse Medicales. — 1934. Nos. 25 y 34.