

EMBALADOR CORPORAL (BODY-PACKER)

DR. ALEX CRUZ VELASCO

Cirujano del área de emergencia
Hospital Abel Gilbert Pontón, Guayaquil – Ecuador.

Correo: dralexcruzv@hotmail.com

ORCID: <https://orcid.org/0009-0003-2141-6363>

Guayaquil – Ecuador

DR. PEDRO JURADO VASQUEZ

Cirujano del área de emergencia
Hospital Abel Gilbert Pontón, Guayaquil – Ecuador.

Correo: pedrini28@hotmail.com

ORCID: <https://orcid.org/0009-0008-0055-4456>

Guayaquil – Ecuador



Publicado como artículo científico. Revista Facultad de Ciencias Médicas -Vol. 5 Edición N°1 Periodicidad semestral Enero- Junio pp. 46-51 ISSN 2661-6726

RECIBIDO: 16/11/2023
APROBADO: 06/01/2024

RESUMEN

Se denomina body-packer, contenedor intracorpóreo o mulas a la ingesta de pequeños paquetes de drogas de abuso como cocaína o heroína de forma oculta, para el transporte ilegal, por lo común de un país a otro. Fue descrito por primera vez en 1973 por Dietel en un paciente con obstrucción intestinal que había ingerido un condón con droga.

Lo más usual es que se presente de forma asintomática en un 90%, pero puede ocurrir que presente complicaciones (10%) como obstrucción, perforación o complicaciones tóxicas en el caso de ruptura de capsula intraluminal.

El método más efectivo y el usual de diagnóstico es la radiografía simple de abdomen (85 – 90% de sensibilidad y especificidad) aunque también se puede utilizar la ultrasonografía y la

tomografía computarizada.

Se trae a discusión un paciente que ingresa a un hospital público de tercer nivel asintomático, traído por servidores policiales, al ser encontrado en un aeropuerto rumbo a Europa, detectándose por la negativa a ser revisado y nerviosismo a realizar el interrogatorio. Se observa que pasa por todos los pasos que normalmente incurre una persona que lleva drogas en su interior (body-packer) desde el aeropuerto donde fue aprehendido hasta la sala de hospitalización en la emergencia, observación quirúrgica, quirófano, sala de hospitalización postquirúrgica, y alta hospitalaria.

Palabras clave: Embalador corporal, mula.



Esta obra está bajo una licencia internacional Creative Commons Atribución-NoComercial-SinDerivadas 4.0. Los autores mantienen los derechos sobre los artículos y por tanto son libres de compartir, copiar, distribuir, ejecutar y comunicar públicamente la obra.

SUMMARY

It is called body-packer, intracorporeal container or mules to the hidden ingestion of small packages of drugs of abuse such as cocaine or heroin, for illegal transportation, usually from one country to another. It was first described in 1973 by Dietel in a patient with intestinal obstruction who had ingested a condom containing drugs.

The most common thing is that it presents asymptotically in 90%, but it may occur that it presents complications (10%) such as obstruction, perforation or toxic complications in the case of rupture of the intraluminal capsule.

The effective and usual diagnostic method is simple abdominal radiography (85 - 90% sensitivity and specificity) although ultrasonography and computed tomography can also be used.

A patient who enters an asymptomatic third-level public hospital is brought up for discussion, brought by police officers, upon being found at an airport heading to Europe, detected by the refusal to be examined and nervousness about carrying out the interrogation. It is observed that he goes through all the steps that a person who carries drugs inside (body-packer) normally incurs from the airport where he was apprehended to the emergency hospitalization room, surgical observation, operating room, post-surgical hospitalization room and hospital discharge.

Keywords: Body packer, mule.

INTRODUCCIÓN

La ingesta de pequeños paquetes de drogas de abuso como cocaína o heroína de forma oculta, para el transporte ilegal, por lo común de un país a otro se denomina body-packer,

contenedor intracorpóreo o mulas, fue descrito por primera vez en 1973 por Dietel en un paciente con obstrucción intestinal que había ingerido un condón con droga; es una de las causas médicas poco frecuentes de ingresos en un servicio de urgencias (4) de los hospitales públicos (12), pero que no está exenta de complicaciones (1) (2).

El principal síntoma que se manifiesta es el dolor abdominal agudo por ileoparalítico mecánico o por sobredosis de drogas por ruptura del paquete de droga por lo que puede fallecer en forma súbita por absorción masiva del producto; el diagnóstico se realiza mediante una radiografía simple de abdomen con una sensibilidad y especificidad que llega al 90%, pero en algunas ocasiones se ha recurrido a la tomografía computarizada sobre todo para la localización en el tubo digestivo (3).

Las capsulas de drogas suelen ser envueltas en látex, goma, dedos de guantes, papel aluminio o celofán para ser ingeridos por el tracto gastrointestinal aun algunas veces se utilizan otras vías de transportes como el recto o la vagina denominándose body-pusher; la denominación de body stuffer o del tragador rápido se da a los sujetos que tragan la capsula de droga antes de ser sorprendido por los agentes de la ley. Algunas veces se han creado bolsillos creados quirúrgicamente en la piel (6)

Los sintomáticos obstructivos se debe a que el tamaño del paquete o la aglomeración de ellos dificultan el tránsito gastrointestinal, sobre todo en el píloro (5) y la válvula ileocecal

Radiológicamente se puede observar la presencia de objetos o cuerpos extraños radiopacos redondeados u ovalados en el tracto intestinal y se puede ver el "signo de la roseta" o



imagen formada por el aire atrapado en el nudo del preservativo y el "signo del doble preservativo, o imagen formada por el aire atrapado entre las capas de látex, que los hacen más visibles. Hay que tener mucha acuciosidad de observar desde el estómago hasta el recto. (7). La tomografía computada, además de observarse las capsulas o cuerpos extraños se puede revelar ocupando el marco colónico casi por completo, con irregularidad en sus contornos, presentado el signo del «jigsaw» o rompecabezas, que ha sido reportado en la literatura y que se origina como producto de láminas de aire intestinal entre el empaquetado y el mesenterio (8)(10).

CASO CLÍNICO

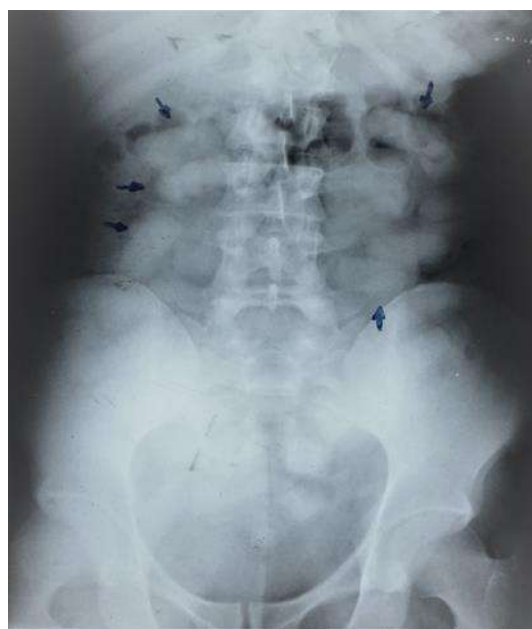Se trae a discusión un paciente, de sexo masculino 37 años de edad, nacionalidad extranjera, que ingresa a un hospital público de tercer nivel asintomático, traído por servidores policiales, al ser encontrado en un aeropuerto rumbo a Europa, detectándose por la negativa a ser revisado y nerviosismo a realizar el interrogatorio. Se realizó exámenes de control, radiografía para comprobar la presencia del cuerpo extraño tipo capsulas, ovaladas, luego se realiza una tomografía simple para observar la distancia del recorrido de las capsulas de droga.

Se realiza canalización de vía periférica, administrándose por vía oral polietilenglicol como laxante, se realiza observación exhaustiva en el área de emergencia para luego de 10 horas el paciente presentar dolor abdominal tipo cólico de moderada intensidad, distensión

abdominal, náuseas y vómitos con un estado de sensorio normal.

Se lo ingresa a quirófano con el diagnóstico de obstrucción intestinal por cuerpo extraño. En el acto quirúrgico se observa como hallazgos apilotamiento de cuerpo extraño a nivel de la válvula ileocecal con edema y distensión de asa intestinal. Se procede a realizar enterotomía y extracción de capsulas con maniobra de ordenamiento intestinal. Paciente es trasladado a sala de recuperación con monitorización y luego de 8 hora se lo traslada a sala de hospitalización donde se le da de alta a los 4 días sin complicaciones.

Ilustración 1 Radiografía. Presencia de capsulas



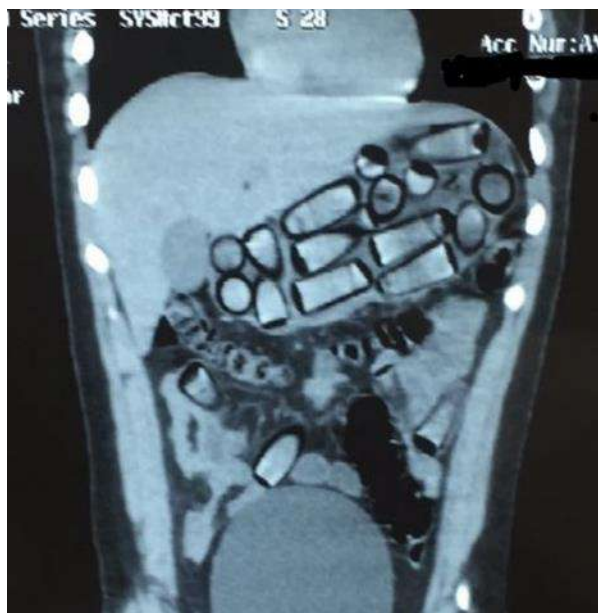
*Fuente: Hospital de Especialidades Guayaquil
"Doctor Abel Gilbert Pontón".*

Autor: Dr. Fernando Moncayo A.

Ilustración 2 TAC Presencia de capsulas cocaína

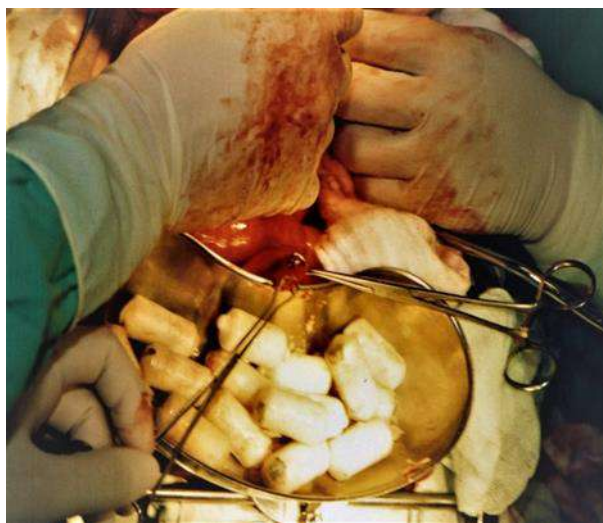

Esta obra está bajo una licencia internacional Creative Commons Atribución-NoComercial-SinDerivadas 4.0. Los autores mantienen los derechos sobre los artículos y por tanto son libres de compartir, copiar, distribuir, ejecutar y comunicar públicamente la obra.



*Fuente: Hospital de Especialidades Guayaquil
"Doctor Abel Gilbert Pontón".
Autor: Dr. Fernando Moncayo A.*

Ilustración 3 Extracción de capsulas de cocaína



*Fuente: Hospital de Especialidades Guayaquil
"Doctor Abel Gilbert Pontón".
Autor: Dr. Fernando Moncayo A.*

DISCUSIÓN

El body-packer o mula, es una práctica peligrosa con graves repercusiones médico-legales donde se ponen en juego la libertad de la persona como también su vida.

Puede presentarse en la sala de urgencia en dos formas:

1.- Asintomático. lo más usual.

2.- Sintomático:

a) Cuadro patológico intestinal: obstructivo mecánico, o perforativo.

b) Cuadro tóxico o intoxicación masiva.

En un 85 - 90% de los casos son asintomático, dejando el 10 % a las complicaciones. Cuando presentan síntomas tóxica por ruptura de la capsula cocaína el paciente ingresará con agitación extrema, midriasis, diaforesis, taquicardia, hipertermia, hipertensión, convulsiones, delirium. A diferencia de la ruptura de capsula por heroína donde habrá miosis, depresión respiratoria, edema pulmonar agudo, disminución progresiva del estado de conciencia hasta llegar al coma.

En los pacientes asintomáticos una vez que se lo diagnostica se utilizara un laxante como el polietilenglicol (4 litros en 24 horas) para la evacuación de las capsulas; el retraso en la evacuación no debe superar los 5 días, en ese caso se indicara la evacuación quirúrgica. En los casos sintomáticos como perforación u obstrucción la intervención quirúrgica urgente es la de primera elección (11) (13).

El paciente en discusión, se observa que pasa por todos los pasos que normalmente incurre una persona que lleva drogas en su interior (body-packer) desde el aeropuerto donde fue aprendido hasta la sala de hospitalización en la



emergencia, observación quirúrgica, quirófano, sala de hospitalización postquirúrgico, y alta hospitalaria.

Fotos y colaboración: Dr. Fernando Moncayo A.
RESPONSABILIDADES ÉTICAS:

No se menciona datos de filiación de paciente ni lugar del evento.

CONFLICTO DE INTERESES:

Los autores no refieren ningún conflicto de interés en esta obra.

BIBLIOGRAFÍA

- 1.- Cappelletti S, Piacentino D, Ciallella C. Systematic Review of Drug Packaging Methods in Body Packing and Pushing: A Need for a New Classification. *Am J Forensic Med Pathol.* 2019 Mar;40(1):27–42. <https://10.1097/PAF.0000000000000436>
- 2.- Ruoyang T, Tianji C. Smuggling of drugs by body packing: Evidence from Chinese sentencing documents. *Int J Drug Policy.* 2021 Apr;90:103022. <https://10.1016/j.drugpo.2020.102732>
- 3.- Rajbhandari B, Shilpakar O, Thapa S, Singh S. Suspicious Case of a Body packer “Mule” in a Low Resource Country: A Case Report. *JNMA J Nepal Med Assoc.* 2021 Jul 1;59(238):585–8. <https://10.31729/jnma.6618>
- 4.- Grewal V, Kapil A. Body Packing: Hiding in Plain Sight. *Journal of Emergency Medicine.* 2022 Jan 1;62(1):101–2. <https://10.1016/j.jemermed.2021.10.013>
- 5.- Laura Camila González-Villarreal. Síndrome pilórico en un body packer. *Rev Colomb Cir.* 2023;38:374-9. <https://doi.org/10.30944/20117582.2141>
- 6.- Ana Isabel Echavarría-Monsalve. BODY-PACKING EN LOS MUSLOS: REPORTE DE CASO. *Rev.Medica.Sanitas* 25 (1): 22-28, 2022
- 7.- Cardona M. Body-packer de cocaína: falso negativo de una exploración radiológica. *Rev. Toxicol.* (2006) 23: 151-153
- 8.- Joaquín Aracena-Aravena et al. Tráfico de drogas y body packing, serie de casos y breve revisión: la experiencia de una tarde. *Rev Chil Radiol.* 2022;28(1). Doi 10.24875/RCHRAD.21000011
- 9.- Rajbhandari B, Shilpakar O, Thapa S, Singh S. Suspicious Case of a Body packer “Mule” in a Low Resource Country: A Case Report. *JNMA J Nepal Med Assoc.* 2021 Jul 1;59(238):585–8. <https://10.5812/iranradiol.4757>
- 10.- Belaunde Clausell A, Rodríguez Rodríguez EE, Romero Reinaldo Y. Diagnóstico por imagen de cuerpos extraños intrabdominales. *Univ Méd Pinareña.* 2021 [acceso: 18/04/2022]; [En prensa]: e671. Disponible en: <http://www.revgaleno.sld.cu/index.php/ump/article/view/671/pdf>
- 11.- Luis Bestard Pavón. Tratamiento médico del body packer o mulas de drogas. *Revista Cubana de Medicina Militar.* 2023;52(1):e02302267
- 12.- GCK Wong. Management of body packers in the emergency department. *Hong Kong Journal of Emergency Medicine.* Apr 2005, Vol. 12(2).
- 13.- María Fernanda Mercado. Tratamiento médico del “body packer” entre los años 2014 y 2016 en un hospital universitario del caribe



Esta obra está bajo una licencia internacional Creative Commons Atribución-NoComercial-SinDerivadas 4.0. Los autores mantienen los derechos sobre los artículos y por tanto son libres de compartir, copiar, distribuir, ejecutar y comunicar públicamente la obra.

colombiano. Rev Colomb Cir. 2018;33: 265-71.

<https://doi.org/10.30944/20117582.71>



Esta obra está bajo una licencia internacional Creative Commons Atribución-NoComercial-SinDerivadas 4.0. Los autores mantienen los derechos sobre los artículos y por tanto son libres de compartir, copiar, distribuir, ejecutar y comunicar públicamente la obra.