

INVESTIGACIÓN ORIGINAL

Análisis radiográfico convencional de fasetamientos y erosiones condilares en pacientes de la UCSG. Estudio de prevalencia

Conventional radiographic analysis of facet joint and condylar erosion in patients at the UCSG. Prevalence study

Christian Steven Ávila Aguirre¹. Dennisse Fernanda Diaz Rojas². Nicole Fabiana Diaz Rojas³

¹ Odontólogo. Universidad Católica de Santiago de Guayaquil. <https://orcid.org/0009-0006-5910-1836>

² Especialista en Radiología Odontológica e imagenología. Magister en Gerencia de Servicios de Salud. Docente Universidad Católica de Santiago de Guayaquil. <https://orcid.org/0000-0002-1474-0232>

³ Odontóloga. Universidad Católica de Santiago de Guayaquil. <https://orcid.org/0009-0009-3273-5590>

Correspondencia a: dennisse.diaz@cu.ucsg.edu.ec

Recibido: 12/12/2025

Aceptado: 14/02/2026

RESUMEN

Introducción: Las alteraciones degenerativas que se encuentran comúnmente en la ATM comprenden el aplanamiento del cóndilo y la erosión de su cara articular, cambios que pueden observarse en las imágenes. Objetivo: Determinar la prevalencia de fasetamientos y erosiones condilares observadas en radiografías panorámicas de pacientes atendidos en la clínica odontológica de la Universidad Católica de Santiago de Guayaquil durante el periodo B – 2024 (Enero-Diciembre). Materiales y métodos: Se realizó un estudio transversal, de diseño descriptivo y analítico, de enfoque cuali-cuantitativos. El tamaño de la muestra final fue de 274 radiografías panorámicas digitales obtenidas del Laboratorio Radiológico de la UCSG, previo permiso. Resultados: Los resultados obtenidos reportan que solo el 16,8% (n = 15) de las muestras evaluadas presentaron erosiones condilares. Al evaluar los fasetamientos, se observó que el 41,6% presentaron fasetamientos en ambos cóndilos mandibulares (bilaterales). Las mujeres presentaron porcentajes mayores de erosiones y fasetamientos en comparación con los hombres (p > 0,05). El grupo de pacientes con presencia de fasetamientos condilares presentaron una media de edad de 34,45 años, el grupo de fasetamientos condilares presentaron una media de 38,48 años. Conclusión: En el presente estudio se encontró que los fasetamientos condilares, ya sea unilateral o bilateral, fue significativamente más frecuente en la población de estudio que las erosiones condilares. Los resultados evidenciaron una ausencia total de convivencia entre ambas condiciones evaluadas, sugiriendo una relación inversa estadísticamente significativa.

Palabras Clave: Fasetamiento, Erosión, Alteraciones degenerativas, Trastornos temporomandibulares, cóndilo mandibular.

ABSTRACT

Introduction: The degenerative alterations commonly found in the TMJ include condylar flattening and erosion of its articular surface, changes that can be observed in imaging studies. Objective: To determine the prevalence of condylar facets and erosions observed in panoramic radiographs of patients treated at the dental clinic of the Catholic University of Santiago de Guayaquil during the B – 2024 term (January-December). Materials and Methods: A cross-sectional descriptive and analytical study with a qualitative-quantitative approach was conducted. The final sample size consisted of 274 digital panoramic radiographs obtained from the UCSG Radiology Laboratory, after obtaining prior permission. Results: The findings revealed that only 16.8% (n = 15) of the evaluated samples presented condylar erosions. When evaluating facets, it was observed that 41.6% exhibited bilateral condylar facets. Women presented higher percentages of both erosions and facets compared to men (p > 0.05). The group with condylar facets had a mean age of 34.45 years, while the group with condylar erosions had a mean age of 38.48 years. Conclusion: This study found that condylar facets, whether unilateral or bilateral, were

significantly more frequent in the study population than condylar erosions. The results demonstrated a complete absence of coexistence between both evaluated conditions, suggesting a statistically significant inverse relationship.

Keywords: Faceting. Erosion. Degenerative alterations. Temporomandibular Disorders, mandibular condyle

INTRODUCCIÓN

La articulación temporomandibular (ATM) es una de las más complejas del cuerpo humano, es fundamental para realizar las funciones masticatorias, deglución y habla. Conecta el cóndilo mandibular con la fosa del hueso temporal, y un disco articular facilita su movimiento. Permite tanto rotación como traslación, lo que la hace susceptible a diversas características estructurales y funcionales debido a las cargas que soporta.^{1,2}

Los trastornos temporomandibulares (TTM) incluyen alteraciones morfoanatómicas y miofuncionales de los músculos masticatorios, más frecuentes en las mujeres. Se asocian con síntomas como dolor, chasquidos y movilidad mandibular limitada o desviada, afectando significativamente en la calidad de vida de los pacientes.^{1,3,4} Las alteraciones degenerativas comunes en la ATM incluyen facetamientos o aplanamiento y erosión del cóndilo, asociados a signos de desgaste visibles en imágenes. Son frecuentes en la artrosis temporomandibular (OA), una enfermedad inflamatoria que provoca cambios degenerativos en las superficies sin regeneración ósea, afectando la función y provocando dolor.^{4,2}

La erosión condilar afecta el cartílago, hueso cortical y subcortical, manifestándose con dolor y limitación funcional. Estas alteraciones, asociadas al estado del disco articular, agravan los síntomas y complican el cuadro en pacientes jóvenes, afectando su crecimiento y morfología dentofacial, además de reducir la capacidad funcional de la mandíbula.^{1,5} Por su parte, el facetamiento condilar se caracteriza por la pérdida de su convexidad natural. Puede ser anatómico, sin cambios significativos en la estructura ósea, o anómalo, acompañado de modificaciones en el hueso cortical.^{6,7}

El estudio de cambios degenerativos en la ATM puede realizarse mediante técnicas radiográficas, como la tomografía computarizada y radiografía panorámica. La radiografía panorámica es recomendada para identificar alteraciones óseas del cóndilo, siendo especialmente útil en pacientes con trismos, traumatismos o limitaciones económicas para acceder a tomografías o resonancias magnéticas.^{1,5,6}

Las alteraciones erosivas de la ATM, como erosión condilar y los facetamientos, presentan desafíos importantes para el diagnóstico y manejo odontológico, ya pueden generar síntomas como dolor, desviación mandibular, ruidos articulares, entre otros, destacando la necesidad de una evaluación y tratamiento adecuado.^{5,7} En base a los antecedentes revisados, el objetivo de este estudio fue determinar la prevalencia de facetamientos y erosiones condilares observadas en radiografías panorámicas de pacientes atendidos en la clínica odontológica de la Universidad Católica de Santiago de Guayaquil durante el periodo B – 2024.

MATERIALES Y MÉTODOS

Se realizó un estudio transversal, de diseño descriptivo y analítico, de enfoque cuali-cuantitativos. Se realizó un cálculo muestral a través de EpiInfo (Tamaño población: 967 radiografías panorámicas; Nivel de confianza 95%; Frecuencia 50%; Margen de error 5%). La muestra estuvo conformada por radiografías de pacientes con edades de mínimo 18 y máximo 69. El tamaño final de la muestra fue de 274 radiografías panorámicas digitales obtenidas del Laboratorio Radiológico de la UCSG, obtenidas desde enero hasta diciembre del 2024

Recolección de datos

Previo a la recolección de datos, se solicitó permiso para acceder a los registros radiográficos. Se incluyeron todas las radiografías en donde se observaba la proyección de la rama ascendente de la mandíbula y todo el contorno condilar sin sobreposición de imagen. Se excluyeron radiografías con imágenes borrosas, distorsionadas o de baja calidad, al igual de radiografías de pacientes con antecedentes de cirugía reconstructiva. Se realizó un análisis visual de cada una de las radiografías y lo observado fue registrado en una ficha de recolección de datos. Se registró presencia y ausencia de facetamientos y erosiones condilares, además de la edad y sexo.

Análisis estadístico

Se realizó la codificación de variables en Microsoft Excel para su tabulación. Se utilizó estadística descriptiva para la interpretación general de los datos. Se aplicaron las siguientes pruebas: Chi Cuadrado, Exacta de Fisher-Freeman-Halton, Shapiro-Wilk y U Mann-Whitney.

RESULTADOS

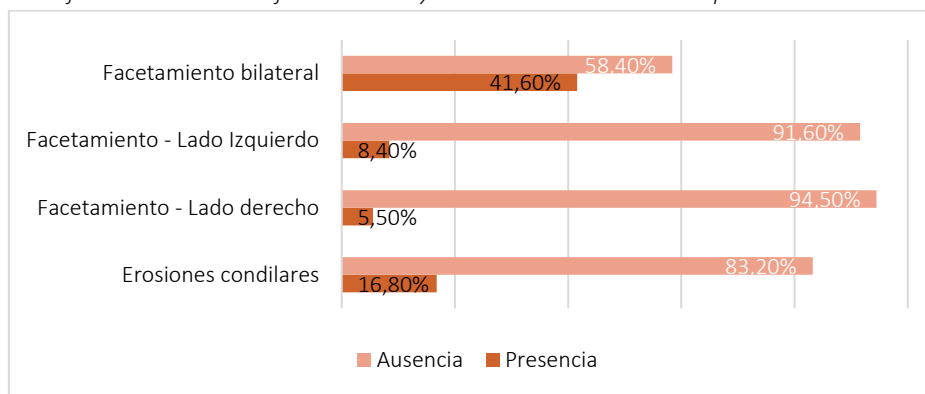
La muestra estuvo conformada por radiografías de pacientes con edades de mínimo 18 y máximo 69 años, con una edad promedio de 33,79 (DE: 11,659). En cuanto al sexo, las mujeres predominaron en la muestra, abarcando el 72,6% de las radiografías evaluadas (Tabla 1).

Tabla 1. Caracterización demográfica de la población de estudio

	N	%	M	Mín	Máx	DE
Edad	274	100	33,79	18	69	11,659
	N	%				
Sexo	Femenino	199	72,60%			
	Masculino	75	27,40%			

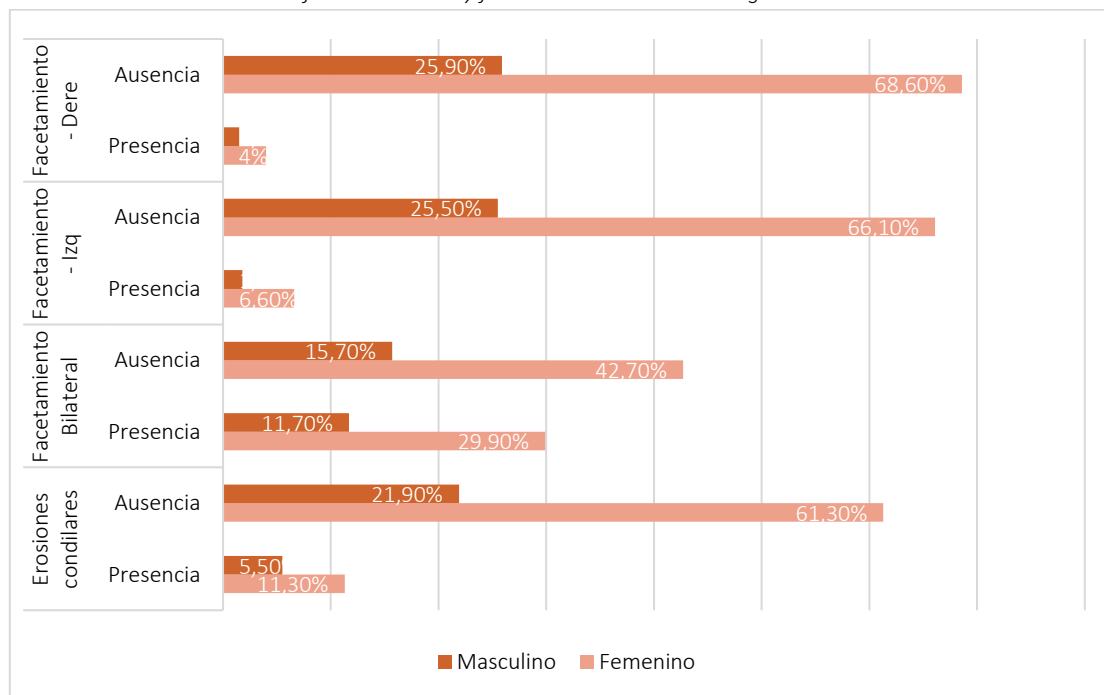
Los resultados obtenidos reportan que solo el 16,8% (n = 15) de las muestras evaluadas presentaron erosiones condilares (Gráfico 1). Al evaluar los facetamientos, se observó que el 41,6% presentaron facetamientos en ambos cóndilos mandibulares (bilaterales). Aunque en menor proporción, se observaron radiografías panorámicas de pacientes que presentaron facetamientos condilares únicamente del lado derecho y otros del lado izquierdo (Gráfico 1). Ningún caso con facetamiento presentó erosiones condilares y viceversa. Los resultados obtenidos sugieren una relación estadísticamente significativa inversa (p 0,001).

Gráfico 1. Prevalencia de facetamientos y erosiones condilares entre la población de estudio



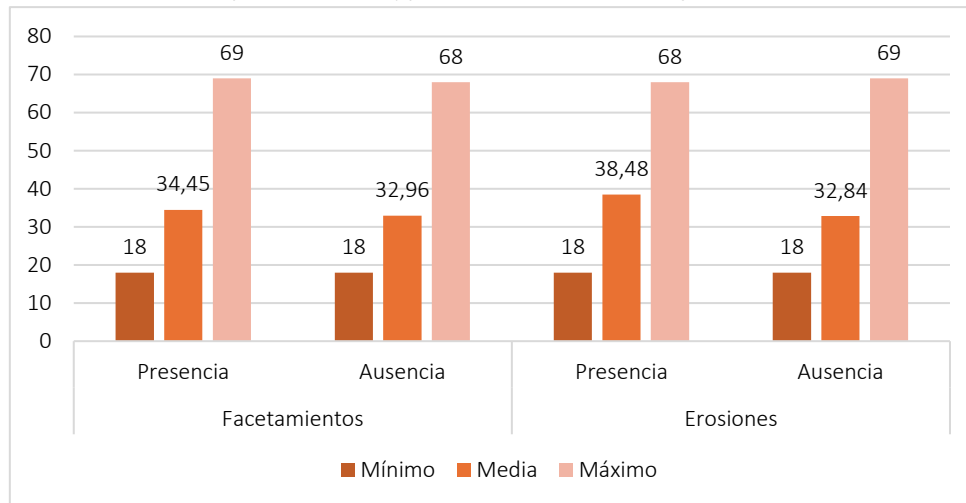
En cuanto a la distribución porcentual por sexos, se observó que dentro del grupo que presentó erosiones condilares, el porcentaje más alto fue por parte de las mujeres, con un 11,3% (p 0,383). Dentro del grupo que presentaron facetamientos también predominaron las mujeres, con un 29,9% bilateral (0,827), 6,6% izquierdo (p 0,527) y del lado derecho un 4% (p 1,000) (Gráfico 2).

Gráfico 2. Erosiones y facetamientos condilares según el sexo



Se observó que el grupo que presentaba facetamientos condilares, ya sea en lado izquierdo, derecho o de forma bilateral presentaban una edad promedio de 34,45 años, con un mínimo de 18 y un máximo de 69 (DE: 12,141) (Gráfico 3). En cuanto a las erosiones condilares, se observó que el grupo que presentaba erosiones condilares tenía una edad promedio de 38,48 años, lo que sugiere una edad ligeramente mayor en este grupo. Con un mínimo de 18 y máximo de 68 (DE: 12,053) (Gráfico 3).

Gráfico 3. Erosiones y facetamientos condilares según la edad



Se utilizó la prueba de normalidad de Shapiro-Wilk. Los resultados dieron un valor de significancia menor a 0,05 ($p < 0,001$), indicando que los datos evaluados no siguen una distribución normal. Debido a la no normalidad de los datos, se utilizó la prueba de U de Mann-Whitney (Tabla 2). No se encontraron diferencias estadísticamente significativas entre los pacientes con y sin presencia de facetamiento y la edad ($p 0,431$). En cuanto a las erosiones condilares, se obtuvo un p valor de 0,001 indicando que existen diferencias significativas de edades entre pacientes con y sin erosiones condilares (Tabla 2).

Tabla 2. Prueba de normalidad Shapiro-Wilk – Prueba U Mann-Whitney de muestras independientes

Shapiro-Wilk			
	Estadístico	gl	Sig.
Erosiones	0,925	274	< 0,001
Facetamientos	0,451	274	< 0,001
U Mann-Whitney de muestras independientes			
		N	274
Edad	Erosiones condilares	U M W	3656,5
		Estadístico de prueba	-3,241
		Sig.	0,001
Edad	Facetamientos	N	274
		U M W	8759,5
		Estadístico de prueba	-0,787
		Sig.	0,431

DISCUSIÓN

En un estudio realizado por Emshoff R, et al⁵ (2021) encontraron un alto porcentaje de erosiones condilares, que abarcaba el 40,3% de su muestra estudiada. En contraste, en el presente estudio predominó la ausencia de erosiones condilares, mientras que las erosiones condilares de observaron en menor frecuencia, abarcando el 16,9% de la muestra.

Oliveira D, et al⁸ (2024), por otra parte, evaluaron los cambios morfológicos del cóndilo en pacientes con maloclusión Clase II de Angle. Estos autores señalan que el 59% de la muestra presentó facetamientos, seguido del 31% que presentó erosiones condilares. Estos resultados contrastan con lo observado con este estudio, donde se obtuvieron porcentajes mínimos de pacientes con presencia de erosiones y facetamientos del cóndilo en la muestra estudiada.

En otro estudio, Arayasantiparb R, et al⁹ (2020), evaluaron las características radiográficas de pacientes que se habían sometido a Tomografías Computarizadas de Haz Cónico en una clínica dental en Tailandia, donde observaron que el facetamiento condilar predominó

con un 89,4%. Otros autores como Jeon K, et al¹⁰ (2021), reportaron porcentajes bajos de estas anomalías, con un 7% de facetamientos y un 7,3% de erosiones condilares entre su población de estudio.

En cuanto a los facetamientos, Kilic S, et al¹¹ (2015), reportaron que el 41% de los pacientes evaluados presentaron facetamiento bilateral del cóndilo y 35% facetamiento unilateral. Estos hallazgos coinciden parcialmente con lo reportado en este estudio, donde el 41,6% de los casos presentaron facetamientos condilares bilateral. Por su parte, Rodríguez Y, et al¹² (2020), reportaron porcentajes superiores; observaron mediante radiografías panorámicas que el 78,4% de su muestra presentaron facetamientos en el cóndilo derecho y 79,3% cóndilo izquierdo. A diferencia de esto, en este estudio solo el 8,4% presentaron facetamientos del lado izquierdo y solo un 5,5% del lado derecho.

Bae, et al¹³ (2017), encontraron que la presencia de erosiones y facetamientos condilares fue la combinación más frecuentemente observada en su muestra (12,7%). Jung, et al¹⁴ (2022) también reportaron un porcentaje ligeramente inferior de pacientes con presencia de esta combinación (erosiones y facetamientos condilares), abarcando solo el 9,58% de la muestra. A diferencia de estos hallazgos, en el presente estudio ninguno de los casos evaluados presentó una combinación de estas anomalías. Las diferencias en el tamaño craneofacial, en la fuerza de mordida y la potencia de los músculos fáciles pueden influir en las características estructurales y funcionales de la articulación temporomandibular. Diversos estudios han reportado una mayor prevalencia de trastornos temporomandibulares en pacientes del sexo femenino, así como en pacientes con una Clase II esquelética.¹⁵

Gharge NR, et al¹ (2020) evaluaron las articulaciones temporomandibulares, donde observaron porcentajes minoritarios en ambos sexos. Solo el 14% de las mujeres evaluadas presentaron erosiones condilares, seguido del 11% de los hombres que también presentaban esta patología. En el presente estudio se observó una distribución porcentual similar, donde el 11,30% de las mujeres presentaron erosiones condilares. En cuanto a los hombres, se observó un porcentaje ligeramente inferior al presentado por los autores (5,5%).

La prueba Chi cuadrada de Pearson reveló que no hay diferencias significativas de la prevalencia de erosiones condilares entre sexos (p 0,383). Contrastando con lo reportado por Vasegh Z, et al¹⁶ (2023), quienes evaluaron los cambios de la ATM, donde encontraron diferencias estadísticamente significativas entre el sexo y la presencia de erosiones condilares (p 0,001).

Otros autores como Barrera P, et al¹⁷ (2017), observaron que, en su estudio, el 24% de los hombres presentaron facetamientos del lado derecho, mientras que las mujeres abarcan un 48,2% (p 0,002). Del lado derecho, los autores reportan que solo un 20% de los hombres presentaron facetamientos del lado izquierdo, predominando las mujeres con un 42,1% (p 0,004). Estos resultados difieren con la distribución porcentual observada en este estudio, donde las mujeres, aunque con porcentajes minoritarios, presentaron proporciones ligeramente superiores a los hombres. Solo el 1,5% de los hombres presentaron facetamientos condilares del lado derecho y 1,8% del lado izquierdo.

En cuanto a la edad, Emshoff R, et al⁵ (2021), reportaron una media de edad de 40,1 años en el grupo de pacientes sin erosión condilar y 32,8 años en el grupo de pacientes con erosión condilar (p 0,003). Estos resultados concuerdan parcialmente con lo observado en este estudio, donde los pacientes con erosiones condilares presentaron una media similar (38,48). La media de edad observada en este estudio dentro del grupo de pacientes sin erosiones condilares fue inferior en comparación a lo reportado por los autores.

En otro estudio, Rudiger E, et al⁷ (2021) reportaron una media de edad de 36,6 en pacientes sin erosión, y 39 en pacientes con erosión. Estos autores señalan una falta de significancia estadística entre estas variables (p 0,174), contrastando con lo observado en este estudio, donde se obtuvo un p valor altamente significativo (p 0,001).

Jeon K, et al¹⁰ (2021), por otro lado, reportaron que los pacientes con presencia de facetamientos condilares presentaron una media de edad de 26,33 años. Estos resultados difieren de lo observado en este estudio, donde se obtuvo una media de edad mayor (34,45 años) entre el grupo de pacientes con presencia de facetamientos condilares: lado izquierdo, derecho o de manera bilateral. En otro estudio, Koc N, et al¹⁸ (2020), reportaron una media de edad de 38,95 años en pacientes con presencia de facetamientos condilares. Los autores señalan que no hubo una diferencia significativa entre estas variables (p 0,212), similar a lo observado en el presente estudio.

CONCLUSIÓN

Los resultados presentaron una frecuencia mayor de facetamientos bilaterales en comparación con los unilaterales y las erosiones condilares que se observaron en menor proporción entre la muestra estudiada. Además, se observó una ausencia total de convivencia entre ambas condiciones, es decir, no se encontraron casos en los que los facetamientos y erosiones estaban presentes en un mismo paciente. Finalmente, se observaron diferencias significativas entre la edad y la prevalencia de las erosiones condilares. Estos resultados

resaltan la importancia de considerar la edad como un factor determinante en el incremento de las erosiones condilares, lo cual refuerza la necesidad de evaluar de manera integral las condiciones de la ATM, especialmente en poblaciones de mayor edad.

RECOMENDACIONES

Se recomienda realizar un estudio donde se evalúen otros factores que podrían estar relacionados con la presencia de facetamientos y erosiones condilares, como la presencia de maloclusiones y hábitos parafuncionales, además de variables como nivel de estrés y ansiedad. Se recomienda realizar investigaciones incorporando técnicas de imagen más avanzadas para su evaluación, como las tomografías computarizadas de haz cónico (CBCT) para mejorar la precisión del diagnóstico.

REFERENCIAS BIBLIOGRÁFICAS

1. Gharge, Nikhil R., S Ashwinirani and Abhijeet R Sande. "Comparison of temporomandibular changes in edentulous and dentulous patients using digital panoramic imaging." *Journal of Oral Research and Review*. 2020;12:17-22. https://doi.org/10.4103/jorr.jorr_18_19
2. Wojciechowska B, Szarmach A, Michcik A, Wach T, Drogoszewska B. Association between Clinical Manifestations in Temporomandibular Joint Disorders and Corresponding Radiographic Findings. *J Clin Med*. 2024;13(16):4886. <https://doi.org/10.3390/jcm13164886>
3. Kurnia SI, Himawan LS, Tanti I, Odang RW. Correlation between Chewing Preference and Condylar Asymmetry in Patients with Temporomandibular Disorders. *Journal of Physics: Conference Series*. 2018;1073(3):032014. <https://iopscience.iop.org/article/10.1088/1742-6596/1073/3/032014>
4. C Chung MK, Wang S, Alshantqi I, Hu J, Ro JY. The degeneration-pain relationship in the temporomandibular joint: Current understandings and rodent models. *Front Pain Res (Lausanne)*. 2023;4:1038808. <https://doi.org/10.3389/fpain.2023.1038808>
5. Emshoff R, Bertram A, Hupp L, Rudisch A. Condylar erosion is predictive of painful closed lock of the temporomandibular joint: a magnetic resonance imaging study. *Head Face Med*. 2021;17(1):40. <https://doi.org/10.1186/s13005-021-00291-1>
6. Cantor-Mora A, Fiori-Chíncaro GA. Evaluación del aplanamiento condilar en pacientes dentados y no dentados mediante radiografía panorámica. *Rev Cient Odontol (Lima)*. 2020; 8(1): e006. <https://doi.org/10.21142/2523-2754-0801-2020-006>
7. Emshoff R, Bertram A, Hupp L, Rudisch A. A logistic analysis prediction model of TMJ condylar erosion in patients with TMJ arthralgia. *BMC Oral Health*. 2021;21(1):374. <https://doi.org/10.1186/s12903-021-01687-w>
8. Oliveira DFLM, Fernandes EE, Lopes SLPC, Rode SM, Oliveira W, Ertty E, Cardoso MA, Tien-Li A, Meloti F. Prevalence of condylar morphological changes in individuals with class II malocclusion. *Braz Oral Res*. 2024;38:e060. <https://doi.org/10.1590/1807-3107bor-2024.vol38.0060>
9. Arayasantiparb R, Mitirattanakul S, Kunasarapun P, Chutimataewin H, Netneparat P, Sae-Heng W. Association of radiographic and clinical findings in patients with temporomandibular joints osseous alteration. *Clin Oral Investig*. 2020;24(1):221-227. <https://doi.org/10.1007/s00784-019-02945-6>
10. Jeon KJ, Lee C, Choi YJ, Han SS. Analysis of three-dimensional imaging findings and clinical symptoms in patients with temporomandibular joint disorders. *Quant Imaging Med Surg*. 2021;11(5):1921-1931. <https://doi.org/10.21037/qims-20-857>
11. Cömert Kiliç S, Kiliç N, Sümbüllü MA. Temporomandibular joint osteoarthritis: cone beam computed tomography findings, clinical features, and correlations. *Int J Oral Maxillofac Surg*. 2015;44(10):1268-74. <https://doi.org/10.1016/j.ijom.2015.06.023>
12. Rodríguez López AKY, Valdez Palomino DJ. Estudio radiográfico de las alteraciones morfológicas de cóndilos mandibulares en una población adulta de Piura – Perú, 2017 – 2019. *Repos Inst - UCV*. 2020; Disponible en: <https://repositorio.ucv.edu.pe/handle/20.500.12692/62837>
13. Bae S, Park MS, Han JW, Kim YJ. Correlation between pain and degenerative bony changes on cone-beam computed tomography images of temporomandibular joints. *Maxillofac Plast Reconstr Surg*. 2017;39(1):19. <https://doi.org/10.1186/s40902-017-0117-1>
14. Jung W, Lee K, Suh B. Comparison of Clinical and Radiological Characteristics of Temporomandibular Joint Osteoarthritis in Older and Young people . *Open Dent J*, 2022;16: e187421062112290. <http://dx.doi.org/10.2174/18742106-v16-e2112290>
15. Zhou J, Yang H, Li Q, Li W, Liu Y. Comparison of temporomandibular joints in relation to ages and vertical facial types in skeletal class II female patients: a multiple-cross-sectional study. *BMC Oral Health*. 2024;24(1):467. <https://doi.org/10.1186/s12903-024-04219-4>.
16. Vasegh Z, Safi Y, Azar MS, Ahsaie MG, Arianezhad SM. Assessment of bony changes in temporomandibular joint in patients using cone beam computed tomography - a cross sectional study. *Head Face Med*. 2023;19(1):47. <https://doi.org/10.1186/s13005-023-00392-z>
17. Canales, Patricio. Cofré, José. Collio, William. Descripción morfológica de la articulación temporomandibular observada en imágenes cone beam de un grupo de pacientes entre 8 y 83 años de la ciudad De Santiago, Chile. *ResearchGate*. Disponible en: <https://doi.org/10.13140/RG.2.2.19147.23847>
18. Koç N. Evaluation of osteoarthritic changes in the temporomandibular joint and their correlations with age: A retrospective CBCT study. *Dent Med Probl*. 2020;57(1):67-72. <https://doi.org/10.17219/dmp/112392>

DECLARACIÓN DE CONTRIBUCIÓN

«*Conceptualización y diseño*: Ávila Aguirre Christian, Díaz Rojas Dennisse; *Revisión bibliográfica*: Díaz Rojas Nicole; *Metodología y validación*: Ávila Aguirre Christian, Díaz Rojas Dennisse; *Análisis formal*: Díaz Rojas Nicole; *Investigación y recopilación de datos*: Ávila Aguirre Christian, Díaz Rojas Dennisse, Díaz Rojas Nicole; *Recursos*: No aplica; *Análisis e interpretación de datos*: Ávila Aguirre Christian, Díaz Rojas Dennisse; *Redacción: preparación del borrador original*: Ávila Aguirre Christian; *Redacción: revisión y edición*: Ávila Aguirre Christian, Díaz Rojas Dennisse; *Supervisión*: Díaz Rojas Dennisse; *Administración del proyecto*: Díaz Rojas Dennisse; *Obtención de financiación*: No aplica».

CONFLICTOS DE INTERESES

Los autores señalan que no existe conflicto de intereses durante la realización del trabajo de investigación, además solo fue sometido a la Revista Científica "Especialidades Odontológicas UG" para su revisión y publicación.

FINANCIAMIENTO

Los autores indican la utilización de fondos propios para la elaboración del trabajo de investigación.

COPYRIGHT



Este es un artículo de acceso abierto distribuido bajo los términos de la Licencia Creative Commons Atribución No Comercial Sin Derivadas (CC BY-NC-ND). Se permite su uso, distribución o reproducción en otros medios, siempre que se otorgue el crédito correspondiente al autor o autores originales y al titular de los derechos de autor, y que se cite la publicación original en esta revista, de acuerdo con las prácticas académicas aceptadas. No se permite ningún uso, distribución o reproducción que no cumpla con estos términos.

COMO CITAR:

Avila Aguirre CS, Diaz Rojas DF, Diaz Rojas NF. Análisis radiográfico convencional de fasetamientos y erosiones condilares en pacientes de la UCSG. Estudio de prevalencia. Revista Científica Especialidades Odontológicas UG. 2026:9(1):22-28