LESIÓN DEL NERVIO DENTARIO INFERIOR POR COLOCACIÓN DE IMPLANTE DENTAL PIEZA 36. REPORTE DE CASO

LESION OF THE LOWER DENTAL NERVE DUE TO PLACEMENT OF DENTAL-PIECE IMPLANT. CASE REPORT

RESUMEN

Introducción: El implante dental es un procedimiento quirúrgico importante para los pacientes que poseen dientes con mal pronóstico y se tienen que extraer; también en las zonas edéntulas, lo cual demanda un manejo interdisciplinario que garantice el éxito rehabilitador, por ende es importante conocer la anatomía del sector donde se colocara el implante dental, la lesión del nervio dentario inferior es una de las complicaciones que ha surgido a lo largo del tiempo, el presente caso reporta un paciente de sexo femenino con parestesia del sector de premolares y mentón , se observa en un conebean que presenta un implante dental cerca del nervio dentario inferior, por lo que se planifico la extracción del implante dental y tratamiento farmacológico. Objetivo: Determinar el manejo adecuado de la lesión del nervio dentario inferior posterior a la colocación del implante dental. Resultados: Se obtuvo resultados favorables en el tratamiento de la parestesia 3 meses postoperatorio, con la extracción del implante 72 horas después de la colocación, más terapia farmacológica de corticoides, aines y vitamina B con resultados previsibles y sin requerir de técnicas adicionales de mayor complejidad Conclusiones: El éxito del tratamiento en la lesión del nervio dentario inferior por colocación de implante dental está dado por la eliminación del implante dental en menos de 72 horas después de la cirugía y manejo farmacológico.

Palabras Claves: Parestesia, Nervio Mandibular, Implantes dentales

ABSTRACT

Introduction: Oral implant is an important surgical procedure for patients who already present a negative prognosis. These patients have to get extractions even in edentulous areas, which demand an interdisciplinary management that guarantees success for rehabilitation. Needless to say, it is fundamental to get acquainted with the anatomy of the sector in which the dental implant will be placed. Furthermore, dental nerve lesions are complications that have emerged throughout time. The present case reports a female patient with paresthesia at the premolar and chin sector. It is observed that a cone bean presents a dental implant near the lower-dental nerve; thus an extraction, dental implant and pharmacological treatment is planned. Objective: Enable dental professionals manage lower-nerve dental lesions which produce paresthesia after the placement of dental implants. Results: Favorable results were attained in the paresthesia treatment within 3 months after operation, with the 72-hour after the placement, thorough corticosteroids pharmacological therapy, AINES, vitamin B with evident results without requiring additional more complex techniques. Conclusions: The success in the placement of dental implants depends on planning, identifying anatomic details, and carrying out an adequate surgical protocol and technique.

Keywords: Paresthesia, Mandibular Nerve, Dental implants

REPORTE DE CASO

Dr. Luis Chauca Bajaña[1]
Dr. Patricio Proaño Yela[2]
Dr. Carlos Carpio Cevallos[3]
Dra. Yamilia Jijón Granja[4]

[1]Especialista en Periodoncia e Implantología Quirúrgica. Universidad de Guayaquil. Ecuador
[2] Magister en Investigación Clínica y Epidemiología. Universidad de Guayaquil. Ecuador
[3]Especialista en Rehabilitación Oral. Universidad de Guayaquil, Ecuador
[4] Especialista en Periodoncia. Universidad de Guayaquil. Ecuador

Correspondencia:
luis.chaucab@ug.edu.ec

Recibido: 10-01-2020
Aceptado: 06-03-2020

Conflicto de intereses:
Los autores declaran no tener conflictos de interés

Revista Científica:
"Especialidades Odontológicas UG"

ISSN:
2600-576X

Frecuencia:
Semestral

Editor:
Dr. William Ubilla Mazzini. Esp.

INTRODUCCIÓN

Los procedimientos quirúrgicos de los implantes dentales no están exentos de presentar complicaciones por lo que es importante conocer el área quirúrgica, planificando y anticipandose a alguna complicación.[1]

Las complicaciones inmediatas luego de la colocación del implante pueden ser quirúrgicas, de los tejidos periimplantarios, protésicas, fonéticas, estéticas o lesiones nerviosas. Estas complicaciones pueden alterar el proceso de oseointegración y conducir al fracaso de la restauracion protesica.[2]

Durante la colocación del implante en la zona posterior mandibular se puede producir lesión del nervio dentario inferior, causado por el fresado, levantamiento del colgajo o por el propio implante, produciéndose una sección parcial o total de los fascículos nerviosos

La previa planificación y el uso correcto de las diferentes pruebas como por ejemplo estudio radiológico, el correcto diagnóstico y la destreza del cirujano influyen de manera directa en reducir los riesgos de lesionar un nervio. Simoes y col. añade que los accidentes y complicaciones surgen muy a menudo, debido a la aplicación inadecuada de fuerza, mala visualización del campo, indebido uso de instrumentos durante la cirugía y por variantes anatómicas del recorrido normal de los nervios y estructuras vecinas.[3]

El daño de los nervios periféricos puede clasificarse según Seddon en: neuropraxia, axonotmesis, y neurotmesis. Los elementos neurológicos asociados a la técnica más aquejados son el nervio dentario inferior y el nervio lingual, y se reflejan clínicamente en zonas de parestesias, hipoestesias, anestesias o disestesias, que usualmente desaparecen en 8 semanas.[4,5,6] ,y se presentan con un porcentaje de 0 – 40% y están relacionadas con la profundidad de la preparación, la longitud o el ancho del implante. [7-8]

La Neuropraxia o lesión de primer grado se distingue por un bloqueo de la conducción sin degeneración del axón, este tipo de parestesia es conocida como parestesia rápida[9].

Axonotmesis se caracteriza por lesión axonal con resultado degeneración o regeneración y dura de 2-4 meses, la recuperación en este tipo de parestesia puede ser incompleto.[9] Neurotmesis es el tipo de lesión más severa causado por una tracción severa o completa del nervio[9]

Un estudio en el año 2009 por Poort las pruebas sensoriales subjetivas se dividen en 2 categorías principales: mecanoceptivo y nociceptivo.[10]

La categoría mecanoceptiva radica en 3 categorias la primera, el paciente cierra los ojos y dice "sí" cada vez que siente un ligero toque con algodón a la cara, la segunda es con el cepillo en que el paciente le dice "sí" cuando siente alguna sensación y en qué dirección se movió el cepillo, la tercera en que el paciente cierra los ojos y el clínico usando un objeto que tiene dos bordes afilados, toca la cara en diferentes áreas. [10-11]

La categoría nociceptiva sugiere 2 métodos: El primero compara el umbral del dolor en el lado afectado y áreas no afectadas y permite definir la respuesta como hiperestesia, anestesia o hipoestesia, el objetivo es establecer el umbral de sensación para el lado no afectado y compararlo con el lado afectado, el segundo sugiere pruebas térmicas, este tipo de prueba verifica si el paciente siente sensación normal de frío o calor aplicando etilo cloruro y un mango de espejo calentado a 43 ° C para áreas afectadas y no afectadas. [12-13]

Según Iliana y cols. se debe realizar un diagnóstico temprano para recibir un tratamiento oportuno, en el caso del daño al nervio dentario inferior, se revisaron unas series de casos e intervalo de tiempo[8]. (tabla 1)

Authors	Number of patients (n = 157)	Time of diagnosis	Outcome
Khawaja et al.	4 patients	When anaesthetic effect wore off	2 patients - markedly improved sensation
			2 patients - no improvements in sensation (significant altered sensation)
Renton et al.	2 patients	< 24 h	Full recovery
	1 patient	< 48 h	Full recovery
	1 patient	< 72 h	No recovery
	2 patients	6 days	No recovery
	1 patient	12 days	No recovery
	6 patients	6 months	No recovery
	7 patients	7 - 12 months	No recovery
	10 patients	> 12 months	No recovery
Biasiotta et al.	37 patients	2 months - 9 years	Not mentioned
Deppe et al.	2 patients	Immediately following operation	Full recovery
Kubilius et al.	68 patients	2 - 48 hours	65 patients - full recovery
			3 patients - no recovery
Juodzbalys et al.	16 patients	10 - 52 h	5 patients - full recovery of function
			5 patients - almost full recovery of function
			6 patients - not full recovery of function

Tabla 1 [8 16 17 18 19 20]

Las terapias farmacológicas incluyen el uso de corticosteroides y AINES, el uso de dexametasona ha demostrado minimizar la lesión nerviosa 1 dosis dentro de 1 semana de la lesión[21-22], además ayuda al tratamiento de axones lesionados y prevención de formación de neuroma[23-24]. La dexametasona (8 mg) se recomienda específicamente debido a su mayor efectos antiinflamatorios en comparación con otros corticosteroides, los AINES son excelentes inhibidores de la prostaglandina[25], y niveles terapéuticos en la sangre de AINES como un complemento al corticosteroide durante 1 a 3 semanas después de la lesión es altamente beneficiosa para el etapas agudas e intermedias de la recuperación del nervio trigémino[26].

Time	Documentation	Pharmacologic Intervention	Treatment	Referral to Nerve Specialist
During surgery				
Nerve injury suggested (i.e., compression)	Radiographic evaluation	Dexamethasone (4 mg/mL) topically 1 mL Dexamethasone 4 mg 2 tablets AM for 3 d 1 tablet AM for 3 d Cryotherapy (1 wk)	Implant removal or reposition if impingement within mandibular canal	No
Nerve transection (observed)		Dexamethasone (4 mg/mL) topically 1 mL Dexamethasone 4 mg 2 tablets AM for 3 d 1 tablet AM for 3 d Cryotherapy (1 wk)	Implant removal or reposition if impingement within mandibular canal	Yes
1 wk Postoperatively	Neurosensory examination (testing should be continued every 2 wk)	High-dose NSAIDs (600-800 mg ibuprofen three times a day)	Palliative	Yes, if dysesthesia or complete anesthesia
12 wk Postoperatively	Neurosensory examination	PRN	Palliative	Yes, if no sign of improvement

Tabla 2 [14] Terapia farmacológica

Se obtuvo resultados favorables en el tratamiento de la parestesia 3 meses postoperatorio, con la extracción del implante 72 horas después de la colocación, más terapia farmacológica de corticoiodes, aines y vitamina B con resultados previsibles y sin requerir de técnicas adicionales de mayor complejidad.

REPORTE DE CASO CLÍNICO

Paciente femenina de 67 años de edad, se presentó a la clínica con sintomatología de adormecimiento del mentón, en la anamnesis odontológica refiere que le colocaron 2 implantes dentales pieza 34 y 36, se manda a realizar un conebean y presenta implante cercanía al nervio dentario inferior de la pieza 36.

Procedimiento quirúrgico

Obtenido el consentimiento informado por parte de la paciente, declarando estar de acuerdo con la utilización de su caso para fines académicos, se envía conebean 72 horas después de la cirugía pieza 36, realizamos un corte y se observa un implante en cercanía al nervio dentario inferior (fig. 1).

Se procede a la remoción del implante dental pieza 36 con aplicación de anestesia de lidocaína 1:100.000, con fresa transportadora de implante a 30 RPM en torque reverso . (fig. 2)

Se realiza un mapeo de la zona afectada, con un bolígrafo y con una sonda periodontal carolina del norte procedemos a medir la extensión de la parestesia y luego se da terapia farmacológica uso de corticoides (Cidoten rapilento) 1 dosis IM, prednisona 20 mg 1er día 3 dosis , 2do día 2 dosis, 3er día 1 dosis, ketoprofeno 100 mg 1 cada 8 h x 4 días, vitamina B IM y vía oral, crioterapia en las primeras 24 horas (Fig. 3).

Mapeo a las 4 semanas después de la cirugía se ve leve mejoría, usamos una sonda carolina del norte comprobando que la extensión de la parestesia está disminuyendo (fig. 4) , mapeo a las 8 semanas después de la cirugía se ve una gran mejoría de la zona disminuyendo considerablemente (fig. 5) . Paciente recuperada a las 12 semanas después de la cirugía (Fig. 6)

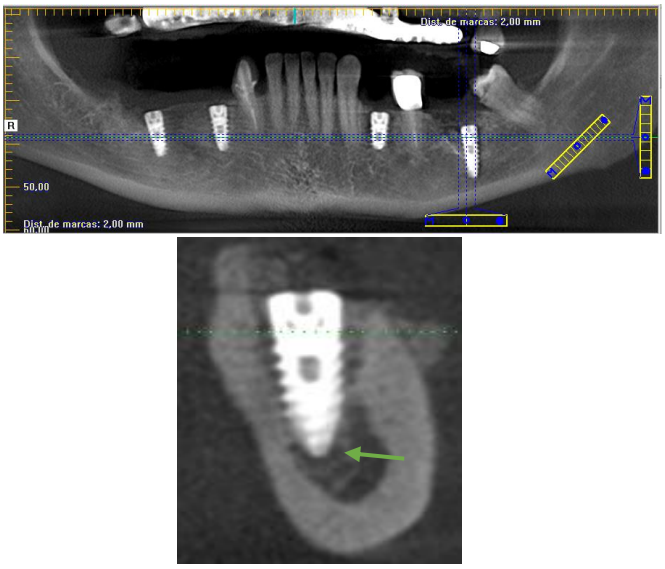

Figura 1. 72 horas después de la colocación del implante dental, se manda un conebean y se observa que el implante 36 está en contacto con el nervio alveolar.

Figura 2 Se coloca Anestesia 1:100.000 y procedemos a la extracción del implante dental 72 horas después, a 40 RPM con torque reverso.

Figura 3. Se realiza un mapeo de la paciente después de la extracción del implante y se manda terapia farmacológica

Fig.4 Mapeo 4 semanas de la cirugía, se observa una leve mejoría de la zona con parestesia

Fig. 5 Mapeo 8 semanas de la cirugía, se observa que ha disminuido la parestesia considerablemente

Fig. 6 Paciente recuperada a las 12 semanas después de la cirugía

DISCUSIÓN

Martín Granizo R y cols señala que si el implante no respeta el espacio del nervio, algunos autores coinciden en que éste debe ser retirado de manera temprana menos de 72h para obtener resultados favorables[27], en el presente estudio la extracción del implante se la realizo en menos de 72h postquirúrgico.

Ilana Shavit1 determinaron que los profesionales deben estar familiarizados con este tipo de lesiones nerviosas, llevar a cabo procedimientos de exploración básicos, la importancia del diagnóstico precoz para mejores resultados de tratamiento está bien documentada en estudios previos, el tratamiento está basado por el tipo de lesión[15, el] diagnóstico y tratamiento en este caso clínico fue en menos de 72 horas y se obtuvo resultados favorables.

Misch C y cols señalan que el uso de corticosteroides y no esteroideos medicamentos antiinflamatorios (AINE), Dexametasona (8-12 mg), se ha defendido que un estrechamiento dosis de un corticosteroide de 5 a 7 días se prescriben después de la lesión del nervio, los AINE han demostrado ser excelentes inhibidores de la prostaglandina, en consecuencia, mantener niveles terapéuticos en sangre de AINE como un complemento al corticosteroide uso de 1 a 3 semanas después de la lesión es altamente beneficiosa para el etapas agudas e intermedias del trigémino recuperación nerviosa.[14]

CONCLUSIONES

Una planificación preoperatoria adecuada, uso de exámenes radiográficos, diagnóstico y tratamiento a tiempo son la clave para evitar una patología neurosensorial tras la colocación de implantes dentales.
El éxito del tratamiento en la lesión del nervio dentario inferior por colocación de implante dental está dado por la eliminación del implante dental en menos de 72 horas después de la cirugía y manejo farmacológico.

REFERENCIAS BIBLIOGRÁFICAS

1 Del Campo Estepar, N., Barona Dorado, C., Martínez-Rodríguez, N., Leco Berrocal, I., Fernández-Cáliz, F., Martínez-González, J. Mª. Complicaciones neurosensoriales en implantología. A propósito de un caso en paciente geriátrico. Cient. Dent. 2015; 12; 3: 167-170.

2 Pérez Padrón A, Pérez Quiñones JA, Cid Rodriguez M del C, Díaz Martell Y, Saborit Carvajal T, García Martí CD. Causas y complicaciones de los fracasos de la implantología dental. Matanzas. Rev Méd Electrón [Internet]. 2018 Jul-Ago [citado: fecha de acceso];40(4). http://www.revmedicaelectronica.sld.cu/index.php/rme/article/view/2556/3863

3 Florencio De La Torre [1,2 b,c,d], Carlos Alfaro [1,a,] Parestesia postquirúrgica: terapia con láser de baja potencia. Reporte de 2 casos Rev. Estomatol. Herediana vol.26 no.2 Lima abr./jun. 2016

4 Ozen T, Orhan K, Ilker G. Efficacy of low level laser therapy on neurosensory recovery after injury to the inferior alveolar nerve. Head Face Med. [Internet]. 2006 Feb [citado: 8/01/2018]; 2(1):3. Disponible en: Disponible en: https://dx.doi.org/10.1186%2F1746-160X-2-3 [Links]

5 Sarikov R, Gintaras J. Inferior alveolar nerve injury after mandibular third molar extraction: a literature review. J Oral Maxillofacial Res. [Internet]. 2014 Oct [citado:

9/01/2018];5(4): e1. Disponible en: Disponible en: https://dx.doi.org/10.5037%2Fjomr.2014.5401 [Links]

6 La Monaca G. Prevention of neurological injuries during mandibular third molar surgery: technical notes. Ann Stomatol(Roma). [Internet]. 2017 jun[citado: 10/01/2018]; 8(2): 45-52. Disponible en: Disponible en: https://dx.doi.org/10.11138%2Fads%2F2017.8.2.053 [Links]

7 Juodzbalys G, Wang HL, Sabalys G. Injury of the Inferior Alveolar Nerve during Implant Placement: a Literature Review. J Oral Maxillofac Res. 2011 Apr 1;2(1):e1. [URL: http://www.ejomr.org/JOMR/archives/2011/1/e1/v2n1e1ht.pdf] [Medline: 24421983] [doi: 10.5037/jomr.2011.2101]

8 Khawaja N, Renton T. Case studies on implant removal influencing the resolution of inferior alveolar nerve injury. Br Dent J. 2009 Apr 11;206(7):365-70. [Medline: 19357667] [doi: 10.1038/sj.bdj.2009.258]

9 Poort LJ, van Neck JW, van der Wal KG. Sensory testing of inferior alveolar nerve injuries: a review of methods used in prospective studies. J Oral Maxillofac Surg. 2009 Feb;67(2):292-300. Review. [Medline: 19138602] [doi: 10.1016/j.joms.2008.06.076]

10 Ylikontiola L, Vesala J, Oikarinen K. Repeatability of 5 clinical neurosensory tests used in orthognathic surgery. Int J Adult Orthodon Orthognath Surg. 2001;16(1):36-46. [Medline: 11563394]

11 Kawamura P, Wessberg GA. Normal trigeminal neurosensory responses. Hawaii Dent J. 1985 Apr;16(4):8-11. [Medline: 3864769]

12 Ylikontiola L, Kinnunen J, Oikarinen K. Comparison of different tests assessing neurosensory disturbances after bilateral sagittal split osteotomy. Int J Oral Maxillofac Surg. 1998 Dec;27(6):417-21. [Medline: 9869278] [doi: 10.1016/S0901-5027(98)80028-3]

13 Walter JM Jr, Gregg JM. Analysis of postsurgical neurologic alteration in the trigeminal nerve. J Oral Surg. 1979 Jun;37(6):410-4. [Medline: 220400]

14 Misch, C. E., & Resnik, R. (2010). *Mandibular Nerve Neurosensory Impairment After Dental Implant Surgery: Management and Protocol. Implant Dentistry, 19(5), 378–386.* doi:10.1097/id.0b013e3181effa92

15 Ilana Shavit1 , Gintaras Juodzbalys1, 2014 , Inferior Alveolar Nerve Injuries Following Implant Placement - Importance of Early Diagnosis and Treatment: a Systematic Review, JOURNAL OF ORAL & MAXILLOFACIAL RESEARCH 5(4):e2, URL: http://www.ejomr.org/JOMR/archives/2014/4/e2/v5n4e2ht.pdf doi: 10.5037/jomr.2014.5402

16 Renton T, Dawood A, Shah A, Searson L, Yilmaz Z. Post-implant neuropathy of the trigeminal nerve. A case series. Br Dent J. 2012 Jun 8;212(11):E17. [Medline: 22677874] [doi: 10.1038/sj.bdj.2012.497]

17 Biasiotta A, Cascone P, Cecchi R, Cruccu G, Iannetti G, Mariani A, Spota A, Truini A. Iatrogenic damage to the mandibular nerves as assessed by the masseter inhibitory reflex. J Headache Pain. 2011 Aug;12(4):485-8. [Medline: 21660431] [PMC free article: 3139056] [doi: 10.1007/s10194-011-0354-0]

18 Deppe H, Mücke T, Wagenpfeil S, Kesting M, Linsenmeyer E, Tölle T. Trigeminal nerve injuries after mandibular oral surgery in a university outpatient setting-a retrospective analysis of 1,559 cases. Clin Oral Investig. 2014 Mar 16. [Epub ahead of print] [Medline: 24633652] [doi: 10.1007/s00784-014-1222-5]

19 Kubilius R. Sabalys G, Juodzbalys G, Gedrimas V. Traumatic Damage to the Inferior Alveolar Nerve Sustained in Course of Dental Implantation. Possibility of Prevention. Stomatologija, Baltic Dent Maxillofac J.2004; 6:106-10.

20 Juodzbalys G, Wang HL, Sabalys G, Sidlauskas A, Galindo-Moreno P. Inferior alveolar nerve injury associated with implant surgery. Clin Oral Implants Res. 2013 Feb;24(2):183-90. Epub 2011 Nov 1. [Medline: 22092662] [doi: 10.1111/j.1600-0501.2011.02314.x]

21. Galloway EB, Jensen RL, Dailey AT, et al. Role of topical steroids in reducing dysfunction after nerve injury. Laryngoscope. 2000;110:1907-1910.

22. Jansco G, Kiraly E, Jansco-Gabor S. Pharmacologically induced selective degeneration of chemosensitive primary sensory neurons. Nature. 1977;270:741- 756.

23. Kohnelein KE, Ocker K, Seitz HD. Experimental trails to inhibit neuroma formation. Chir Plast (Berl). 1980;5:207-211.

24. Seo K, Tanaka Y, Terumitsu M, et al. Efficacy of steroid treatment for sensory impairment after orthognathic surgery. J Oral Maxillofac Surg. 2004;62:1193- 1201.

25. Devor MR, Govrin-Lippman R, Raber P. Corticosteroids suppress ectopic neural discharge originating in injured experimental neuromas. Pain. 1895;22:127- 135.

26. Vecht ChJ, Haakma-Reich H, Van Putten WLJ. Conventional versus high dose dexamethasone in metastatic spinal cord compression. Neurology. 1989; 39(suppl 1):220-228.

27. Martín-Granizo R, de Pedro-Marina M. Fracasos y complicaciones en implantología dental: ¿cómo evitarlos? Rev Esp Cirug Oral y Maxilofac 2001;23: 182-92.