

# MANEJO DE LA FASE I Y FASE II DE UN PACIENTE JOVEN CON DESORDENES TEMPOROMANDIBULARES E HIPERTENSION ARTERIAL

Dr. Fernando R. Jaén<sup>1</sup>

<sup>1</sup> Universidad de Panamá y de la Escuela de Odontología de Louisiana  
 State University

*MANAGEMENT OF A PHASE I AND PHASE II  
 OF A YOUNG PATIENT WITH  
 TEMPOROMANDIBULAR DISORDERS AND  
 ARTERIAL HYPERTENSION*

Recibido: 04-01-2019

Aceptado: 10-04-2019

## RESUMEN

El Sistema Masticatorio u Oclusal, es un sistema de naturaleza ortopédica; complejo, adaptable y eficiente, encargado de hablar, respirar, masticar, dormir y tragar durante toda nuestra vida. Es el único sistema ortopédico del cual la vida depende. El sistema tiene 3 componentes anatómicos complejos; 2 articulaciones temporomandibulares (ATM), el neuromuscular y la relación interdental con sus tejidos de soporte y que pueden dañarse en forma similar a las del resto del cuerpo humano. La intención de esta presentación de caso es la de describir una alternativa sin retratamiento de ortodoncia en Fase II de un paciente joven con osteoartritis de las ATM, ferulización muscular, hipertensión arterial y bruxismo.

Palabra Clave; osteoartritis, ferulización muscular, relación interdental mal adaptada, bruxismo, hipertensión arterial, guía canina.

## ABSTRACT

The Masticatory or occlusal system, is an orthopedic system in nature; complex, adaptable and efficient and in charge of speech, respiration, mastication, sleep and swallow throughout our lives. It is the only orthopedic system on which life depends. The system has 3 complex anatomical components; the 2 temporomandibular joints (TMJ), the neuromuscular and the interdental relationship and its supporting tissues that can be damaged in a similar way to those of the rest of the human body. The intention of this case presentation is to describe an alternative without orthodontic retreatment in Phase II of a young patient with arthritis of the TMJ, muscular co contraction, arterial hypertension and bruxism1.

Keyword; osteoarthritis, muscular co contraction, mal adaptive interdental relationship, bruxism, arterial hypertension, anterior guidance.

## INTRODUCCION

Los desórdenes que causan dolor buco facial han sido divididos en2;

1. Desordenes de dolor Intracraneal. (Neoplasias, aneurismas, abscesos, hemorragias hematomas, edema, etc.).
2. Desordenes de dolor primario. (Migrañas, cefaleas en racimo, hemicránea paroxística, arteritis craneal, cefaleas tensionales).

3. Desordenes de dolor neurogénico.

- a. Neuralgias paroxísticas (trigémico, glossofaríngea, laríngeas superiores).
- b. Desordenes de dolor continuo. (Neuritis periféricas, post herpéticas, post traumáticas y post quirúrgicas).

c. Dolor simpático.

4. Desórdenes de dolor intraoral. (pulpar, periodontal, muco-gingival y lingual)

5. Desórdenes Temporomandibulares (DTM). (Neuro-musculatura, las ATM y la relación interdental).

6. Estructuras vecinas. (Ojos, oídos, senos para nasales, nariz, nódulos linfáticos, glándulas salivares y cuello).

7. Desórdenes mentales. (Desórdenes somato-formes, síndromes de dolor de origen psicogénico).

Las patologías de los DTM<sup>3</sup> se clasifican según su origen anatómico en; Intracapsulares (ligamentos, discos, etc.), Extracapsulares (neuromusculatura, ligamentos, etc.) e Interdentales (dientes y sus tejidos de soporte y vías aéreas o desórdenes del sueño).

Son análogos a los otros sistemas ortopédicos del cuerpo humano, ocurren a cualquier edad, a ambos géneros y la queja principal es de dolor u otras molestias o la disfunción en aéreas cefálicas, faciales o cervicales<sup>4</sup>. Este caso es un ejemplo donde las 3 áreas anatómicas estaban afectadas y las describiré resumidamente resaltando en **negrita** y describiendo un poco más, las específicas presentes en este paciente joven.

Las etiologías de los DTM son: Congénitas o Hereditarias, Enfermedades sistémicas, autoinmunes o infecciosas, Tumorales, Disfuncionales o ser Comorbides. Las etiologías más comunes de los DTM y las del paciente en este caso, son las Disfuncionales o Desórdenes, que son el resultado de sobrecargas súbitas o macro traumas (25%) o por sobrecargas repetitivas o micro traumas (75%), pudiendo ser comorbides. Las causas de los micro traumas pueden ser las relaciones interdentes mal adaptadas (mala mordida o contactos prematuros)<sup>5</sup>, los factores sicosociales y las para funciones como el bruxismo<sup>6</sup>.

Los Desórdenes Intracapsulares se refieren a las patologías de los tejidos dentro de las capsulas articulares y se clasifican en Desórdenes Internos y en Desarrreglos Intracapsulares. Los Desarrreglos Internos son aquellos que causan mala acomodación de los componentes no

discales de la capsula, causando una interferencia en el movimiento suave de la articulación; 1. Sinovitis, capsulitis o retrodisquitis, que es la inflamación de estos componentes. 2. Desviación en forma o disclusión. 3. Dislocación del cóndilo o hipermovilidad (crónica o aguda). 4. Anquilosis. 5. Fracturas.

Los Desarrreglos Discales son los más comunes y se caracterizan por una relación anterior del disco con relación al cóndilo; 1. Dislocación del disco con reducción. 2. Dislocación del disco sin reducción (crónica o aguda). 3. Enfermedades degenerativas u osteoartritis<sup>7</sup> (OA) primaria y secundaria. Es considerada como una enfermedad crónica de aparente origen inflamatorio que resulta de la deformación de las ATM causada por cambios degenerativos del disco y otros tejidos conectivos y afectos a cualquier edad o género.

La OA primaria es una condición degenerativa de las ATM caracterizada por el deterioro y abrasión de los tejidos articulares, acompañado de remodelación del hueso sub-condral debido a una recarga de los mecanismos de remodelación y puede ser juvenil o adulta. La OA secundaria es la misma de degeneración articular con remodelamiento óseo como en la primaria, pero con un factor etiológico identificado. 4. Poliartritis o poliartrides.

Los Desórdenes Extra capsulares son los más frecuentes y pueden ser Agudos o Crónicos. Los Agudos se refieren a patologías con dolor o inflamación donde el origen y el sitio afectado coinciden. Su duración usual de menos de 6 meses y no hay alteración de la percepción cerebral del área afectada. Se clasifican en:

1. Mioespasmo tónico o trismus.

2. Ferulización muscular, es la contracción de los músculos elevadores para evitar el movimiento de las componentes articulares o musculares alterados. Se manifiesta con dolor severo en función pero no en reposo, rango de movimiento (RDM) reducido a 10 o 30 mm e historia de signos y síntomas temporomandibulares

3. Miositis.

Los Crónicos son las patologías donde el origen y sitio de la inflamación o del dolor no coinciden, usualmente de más de 6 meses

de duración, el cerebro confunde el aérea afectada, están relacionadas con los despertares aumentados y hay alteración del ánimo. Se clasifican en;

1. Contractura (fibrosis o trismus crónico).
2. Dolor miofacial,
3. Fibromialgia.

Los Desórdenes Interdentales pueden ser de los Tejidos de Soporte, de los Dientes o de las Vías Aéreas o del Sueño.

1. Tejidos de Soporte; festones de Mac Call, grietas de Stilmman, ensanchamiento del ligamento, hiper cementosis, exostosis, recesión, lengua festoneada o líneas alba<sup>8</sup>.

2. Dientes; facetas de desgaste, abfracciones, fracturas dentales o 2 en materiales, dolor o movilidad dental, fremitus, daños pulpares, relación interdental mal adaptada (o mala oclusión) donde si bien el acomodo interdental es importante, lo más importante es lo que el paciente haga con esos dientes <sup>9,10</sup>.

3. Vías Aéreas o Desordenes del Sueño<sup>11</sup>;

A. Desordenes Respiratorios Relacionados con el Sueño como: la Apnea Obstructiva, la Hipo Apnea, el Ronquido.

B. Desordenes de Movimiento Relacionados al Sueño: Movimiento periódico de extremidad, el bruxismo, las cefaleas, la catatrenia y la fibromialgia.

Los principios generales y las 2 fases para su manejo<sup>12</sup> son; Principios generales:

1. La base del tratamiento es el diagnóstico.
2. Si es posible; se cura.
3. Si no, entonces; se maneja, limitando la incapacidad.
4. Si ninguna de las anteriores es posible; se refiere.
5. El mejor tratamiento es la prevención o el tratamiento temprano.

Fases:

Jaén, F. MANEJO DE LA FASE I Y FASE II DE UN PACIENTE JOVEN CON DESORDENES TEMPOROMANDIBULARES E HIPERTENSION ARTERIAL.

RevistaCientEspecOdontUG.2.1.2019

A. Fase I o las "Reversibles" con el alivio, corrección o mejoramiento de las alteraciones de los componentes; Neuromusculares, ATM, de los hábitos para funcionales, de la salud general, de la calidad de vida y del sueño. Las alternativas son;

1. Instrucciones y auto ayuda en casa y trabajo.
2. Farmacoterapia.
3. Fisioterapia.
4. Psicoterapia.

5. Aparatos oclusales

6. Combinaciones

B. Fase II o las "Irreversibles" con la rehabilitación del componente interdental, optimizando la tabla oclusal alterada. Las alternativas son;

1. Ajustes oclusales
2. Ortodoncia.
3. Operatoria
4. Prótesis.
5. Cirugía maxilofacial u ortognática
6. Combinaciones

#### REPORTE DEL CASO

Se trata de un paciente de 22 años de edad, que me fue referido el 30 de marzo del 2017 de una clínica de ortodoncia y por su papa que es médico en nuestro centro de clínicas.

El Análisis de la Oclusión <sup>13</sup> incluyo;

1. Queja principal <sup>14</sup> era "sonido en la mandíbula derecha, dolor en las sienas y cuello".
2. La historia médica incluía tratamiento con fisioterapia y aines por los dolores, pero que no le servía. Refería una presión arterial (p/a) de 120/80 y un peso de 140 lbs.

3. El cuestionario de apnea del sueño y la escala Epworth del sueño mostraba: sueño no reparador, 6 o menos horas de sueño siendo fragmentado, dificultad para dormirse y cefaleas al despertarse.

4. La historia dental incluía alguna operatoria y extracciones para una ortodoncia con 4 años de duración.

5. La historia articulo/muscular inicio con síntomas y signos relacionados a su queja principal desde hace 2 años, con aumento en su frecuencia, intensidad y duración. Refería dolor constante, de diferentes intensidades, ocasiones y formas en cabeza, mandíbula, cuello, espalda media. Los dolores empeoraban con la masticación. Refería estar cansado todo el día. Como síntomas auditivos tenía tinitos y mareos. El paciente era desde hace un tiempo consiente de varios movimientos para-funcionales con la mandíbula de día y de noche de y comerse las uñas (onicofagia) desde niño. Despertaba con cefaleas. Sentía cambios del ánimo con episodios de tristeza, o ira o ansiedad.

6. El examen muscular mostraba torsión inferior hacia la derecha de la línea bi-pupilar con leve cierre del ojo derecho. (fig.1).



Figura. 1

La palpación indicaba aumento de volumen y el paciente dolor, en maseteros derechos, ambos esternocleidomastoideos y trapecios.

7. El examen articular indico dolor a la presión del área derecha y a la retracción mandibular en la izquierda. Con el ultrasonido Doppler™ se escuchó crepitación bilateral en apertura, lateralidad y cierre.

8. El examen de RDM mostro una apertura dolorosa, lateral hacia la derecha y reducida a 35 mm (fig. 2).

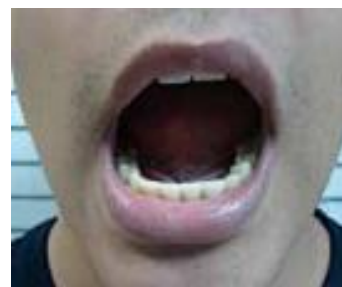
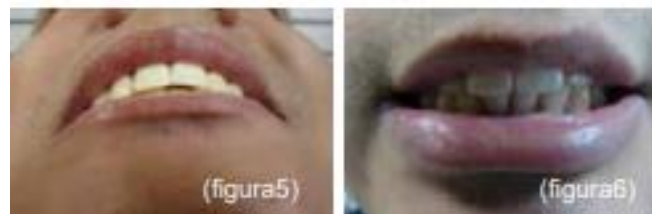
Figura 2

9. El examen de postura revelo línea omicron (entre hombros) desigual y postura anterior de la cabeza (fig. 3 y 4).



10. En el examen interdental en máxima intercuspidad anterior se observó una sobremordida vertical de 3 mm. Pero sin contacto (figs. 5 y 6).

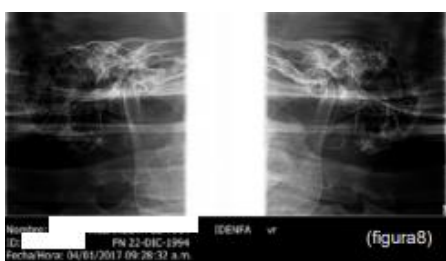
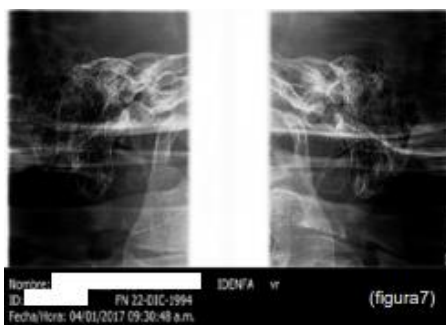

11. En el examen intrabucal solo se encontraron facetas incisales leves en anteriores, en especial de #23 y #33 y lengua elevada (fig. 2).

12. El examen de imágenes referido mostraba cambios artríticos bilaterales condilares y la de cráneo no mostraba patologías y el espacio aéreo media más de 11 mm (Fig. 7 y 8).

13. El examen físico mostraba ojeras, comedor de uñas, fascias dolorosa y la p/a tomada por mí y con un aparato digital era 172/118 brazo derecho y 154/118 brazo izquierdo. La relación entre el mal sueño y las alteraciones de p/a son bien conocidas y por eso es parte integral del Análisis de la Oclusion15 y 17. Este hallazgo se lo informe

a su papa de inmediato. Él lo confirmó y refirió a su hijo a un internista que le hizo una evaluación extensa, sin encontrarle causas fisiológicas, además del mal sueño, a la hipertensión arterial (HTA). Iniciaron tratamiento con atenolol, registrando 114/80 cuando iniciamos tratamiento por los DTM, el 17 de abril del 2017.

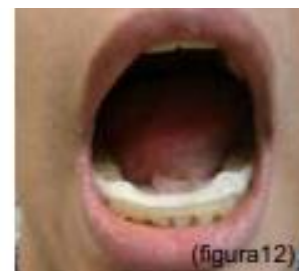
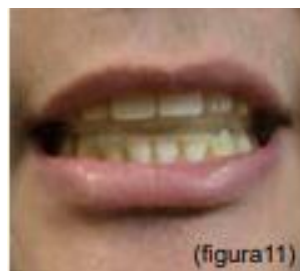
Los diagnósticos fueron;

1. OA primaria de ambas ATM
2. Ferulización muscular
3. Capsulitis y retrodisquitis
4. Relación interdental mal adaptada
5. Bruxismo
6. HTA

El plan de tratamiento en Fase I, se inició en la fecha antes mencionada e incluye;

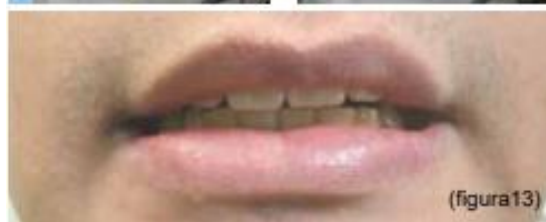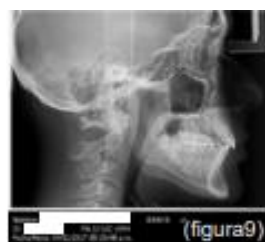1. Una sesión con una unidad de TENS de Bioresearch™ para obtener un porcentaje de relajación muscular inicial,
2. confeccionar un aparato neuromuscular inferior de estabilización oclusal<sup>16</sup> mandibular de cobertura completa con guías anteriores y contactos oclusales precisos a 20 micras Parkell II™ (fg.11 y 12) y



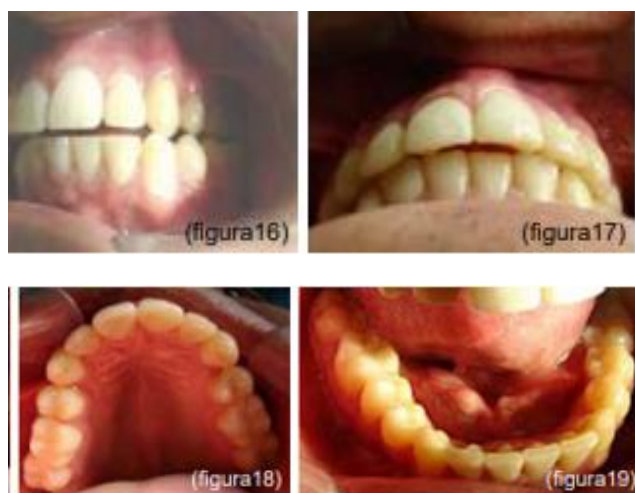3. mantener los contactos y las guías por 2 meses y de uso 24 horas al día.

4. la referencia médica inmediata por la HTA.

Luego de su uso, con ajuste cada 2 semanas y finalizando el 31 de mayo del 2017, el paciente estaba asintomático, abría bien la boca, no estaba cansado, dormía 8 horas ininterrumpidas, amanecía descansado, sin cefaleas y la torsión facial y corporal y el RDM mejoraron (fg. 9, 10, 14 y 15) y con una p/a de 116/71. Este hallazgo de p/a le fue informado al médico que inicio un programa para disminución, con la intención de suspensión de la dosis de antihipertensivo y controles periódicos.



Para mejorar la relación interdental resultante (fg.13), con contactos prematuros en las molares y mantener una estabilidad oclusal o Fase II, relación céntrica postural adaptada (RCPA)<sup>20</sup> obtenida post tratamiento de Fase I, existían 2 opciones; referencia para re tratamiento de ortodoncia o una combinación de ajuste oclusal<sup>18</sup> mas la reconstrucción de la guía canina derecha y los contactos incisales<sup>19</sup> con resinas. El paciente fue bien explicado de; la posibilidad de recaída de los síntomas y signos relacionados a la OA<sup>20</sup> y de las ventajas y las desventajas de estos procedimientos, aceptando la opción con resinas y ajuste oclusal.



El tratamiento se efectuó el 3 de julio de 2017 usando resinas híbridas con la técnica directa (figs. 16 y 17); reponiendo las cúspides desgastadas de #23 y #33 y creando cúngulos en palatino de los incisivos superiores. La guía canina derecha estaba intacta. La relación interdental fue equilibrada a contactos únicos y de .5mm de diámetro y determinada con la cinta Parkell II (figs. 18 y 19). El paciente fue bien informado de la necesidad de controles por la vida relativa de las resinas y por los cambios naturales en la posición y relación interdental y articular<sup>21</sup>.

Luego de 2 tune-ups del ajuste oclusal y de la remoción total y escalonada del aparato, el caso fue terminado en 18 de julio de 2017. El paciente fue puesto en un programa de recall a un mes y luego cada 6 meses y se le dieron las indicaciones de cuidado del aparato por la posible necesidad de su uso por recaídas.

## CONCLUSION

Los DTM pueden ser dolorosos, causar incapacidad, mover o desgastar los dientes, desordenar el sueño, alterar el ánimo y hasta incrementar la presión arterial, por eso es imprescindible un análisis oclusal que incluya la toma de la p/a, una evaluación del sueño y un examen físico en todos los pacientes bruxistas. Las alternativas de tratamiento conservador alivian los síntomas y signos o Fase I y además facilitan la determinación de una posición mandibular de trabajo para el manejo de la Fase II, siendo las resinas y el ajuste oclusal una posibilidad.

## REFERENCIAS BIBLIOGRAFICAS

1. Rios, Dagmar. Rehabilitación de la Relación Interdental en un Paciente Tratado por Osteoartritis de las ATM. Revista Contacto Científico, Vol. 6, 21-23, Dic. 2012.
2. American Academy of Orofacial Pain. Okeson JP (ed). Orofacial Pain. Guidelines for Assessment, Diagnosis, and Management. Chicago. Quintessence Publishing Co. 1996.
3. The American Academy of Craniofacial Pain. Standards for History, Examination, Diagnosis and Treatment of Temporomandibular Disorders (TMD). A Position Paper. The J of Craniomand. Practice Jan. 1990, Volume 8 Number 1.
4. Moses, AJ., Lieberman, M., Kittay, I., Learreta, JA. Computer-Aided Diagnoses of Chronic Head Pain: Explanation, Study Data, Implications, and Challenge. J of Craniomand. Practice, Volume 24 Issue 1 January 2006.
5. Learreta J A, Beas J, Bono AE, Durst, A. Muscular Activity Disorders in Relation to Intentional Occlusal Interferences. The Journal of Craniomandibular Practice. Jul 2007, Vol. 25 Issue 3, 193-199.
6. Fernandes G. et al. Temporomandibular disorders, sleep bruxism, and primary headaches are mutually associated. Orofac Pain 2013 Winter; Vol. 27 (1),14-20.

7. Wang XD; Zhang JN; Gan YH; Zhou YH, Current Understanding of Pathogenesis and Treatment of TMJ Osteoarthritis, J Dent Res: 1544-0591, 2015 May; Vol. 94 (5), pp. 666-73;
8. Glickman I., Periodontología Clínica 1ra Ed. Nueva Editorial Interamericana, 1974; 320-333.
9. Gremillion H. The relationship between occlusion and TMD: an evidence based discussion. J Evid Base Dent Pract. 2006;6:43-7. 10. Brown, CE. Infante, L. Thinking of a maladaptive occlusion as an orthopedic cumulative trauma disorder. Cranio. Jan 2015, Vol. 33 Issue 1, p19-22.
11. International Classification of Sleep Disorders (ICSD-3), 3rd Ed. Darien, IL: American Academy of Sleep Medicine, 2014.
12. Kent, JN. Conservative and Surgical Management of TMJ Disorders. Louisiana State University, School of Dentistry 1982.
13. Jaén FR. Análisis Oclusal de Filtro en 10 Minutos. El Odontol. Agosto 1991.
14. Burnside, JW. Physical Diagnosis, 16th Edition, Baltimore, MD. The Williams and Wilkins Co, 1981.
15. St-Onge M, Grandner M, Bhatt D, et al. Sleep Duration and Quality: Impact on Lifestyle Behaviors and Cardiometabolic Health: A Scientific Statement From the American Heart Association. Circulation. November 1, 2016;134(18):e367-e386. 16. Abdel Fattah, R.A. Intraoral Appliances in Management of Temporomandibular Disorders, Revised. Cranio, Oct. 1996, vol. 14 #4 344-346.
17. Bansil P; Kuklina EV; Merritt RK; Yoon PW. Associations between sleep disorders, sleep duration, quality of sleep, and hypertension: results from the National Health and Nutrition Examination Survey, 2005 to 2008. J Clin Hypertens, 2011 Oct; Vol. 13 (10), pp. 739-43
18. Pontons-Melo JC; Pizzatto E; Furuse AY; Mondelli J, A conservative approach for restoring anterior guidance: a case report. J Esthet Restor Dent, 2012 Jun; Vol. 24 (3), pp. 171-82.
19. Solow, RA. Equilibration of a progressive anterior open occlusal relationship: a clinical report. Cranio: 2005 Jul; Vol. 23 (3), pp. 229-38.
20. Dawson PE: Functional Occlusion, from TMJ to Smile Design. 1 Ed. St. Louis, Mo. Elsevier 2007, p. 86-129 21. Yamashita, A, Yamashita, J., Kondo, Y. Thirty-year follow-up of a TMD case treated based on the neuromuscular concept. CRANIO Jul. 2014, Vol. 32 Issue 3, p224-234. 11p.