

## INVESTIGACIÓN ORIGINAL:

# ANÁLISIS MORFOGEOMÉTRICO DE LA ESTRUCTURA CORTICAL EN INCISIVOS CENTRALES MANDIBULARES MEDIANTE TCCB, INNOVA 2019

*MORPHOGEOMETRIC ANALYSIS OF CORTICAL STRUCTURE IN MANDIBULAR CENTRAL INCISIVES THROUGH TCCB, INNOVA 2019*

Angie Nicole Gallardo<sup>1</sup>, Dr. Héctor Lema Gutiérrez<sup>2</sup>,  
Dra. Andrea Bermúdez Velásquez<sup>3</sup>

<sup>1</sup> Estudiante de Odontología. Universidad Católica Santiago de Guayaquil

<sup>2</sup> Especialista de Prótesis Maxilofacial. & Cirugía de Implantes Oseointegrados. Universidad Católica Santiago de Guayaquil,

<sup>3</sup> Especialista en Odontología Legal, Universidad Católica Santiago de Guayaquil,

Correspondencia:

[anceci18@hotmail.com](mailto:anceci18@hotmail.com)

Recibido: 10-10-2019 Aceptado: 26-11-2019

## RESUMEN

**Introducción:** La mandíbula en el sector anterior es un área que presenta problemas al momento de realizar diagnósticos y planes de tratamientos. Esto se debe a que las dimensiones de la tabla vestibular de los incisivos mandibulares son muy pequeñas en comparación con la tabla lingual. La aplicación de CBCT puede proporcionar información crucial en el estudio de la morfología de la cortical ósea mandibular. **Objetivo:** Determinar el análisis morfogeométrico de la estructura cortical de los incisivos centrales mandibulares mediante TCCB. **Materiales y métodos:** estudio de tipo imageneológico, descriptivo, observacional no experimental de corte Transversal. La muestra está conformada por 60 tomografías obtenida de una base de datos de 168 pacientes **Resultados:** Se analizó la dimensión de las corticales óseas de la pieza 31 cuyos resultados dieron que la cortical bucal midió aproximadamente 2,03 mm y la cortical lingual 2,43mm así mismo en la pieza 41 la cortical bucal midió 1,97mm y la cortical lingual 2,51mm. Se estableció una densidad ósea presente en la cortical de los incisivos centrales mandibulares mediante Índice de Misch cuyos resultados fueron: D1: 0%, D2:10%, D3: 78%, D4: 17%. Se proyectó como resultado, en la pieza 31 un 57% de dehiscencias óseas y 43% de ausencias, en la pieza 41 un 60% de dehiscencias óseas y 40% de ausencias. **Conclusión:** Se determinó que la cortical lingual es de mayor tamaño que la cortical vestibular encontrando una diferencia de 0,99 mm entre las corticales. También pudimos identificar que hubo una prevalencia en la densidad ósea de un 73% de hueso tipo D3, determinando también la altura de la tabla vestibular con un resultado aproximado de 7, 55 mm en la pieza 31 y en la pieza 41 dando un promedio aproximado de 8,21 mm, consideramos la presencia de dehiscencias de la cortical vestibular ósea dándonos como resultado más de un 50% de dehiscencias encontradas en la cortical vestibular de los incisivos centrales mandibulares.

**Palabras clave:** hueso cortical, dehiscencia, medición, cone-beam, tomografía computarizada, mandíbula, incisivos.

## ABSTRACT

**Introduction:** The jaw in the anterior sector is an area that presents problems when making diagnoses and treatment plans. This is because the dimensions of the vestibular table of the mandibular incisors are very small compared to the lingual table. The application of CBCT can provide crucial information in the study of the morphology of the mandibular bone cortex. **Objective:** To determine the morphogeometric analysis of the cortical structure of the central mandibular incisors using CBT. **Materials and methods:** study of an imageneological, descriptive, non-experimental, cross-sectional observational study. The sample is made up of 60 tomographs obtained from a database of 168 patients **Results:** The dimension of the bony corticals of piece 31 was analyzed, the results of which were that the oral buccal cortex approximately 2.03 mm and the lingual cortex 2.43 mm also in piece 41 the oral cortex measured 1.97 mm and the lingual cortex 2.51mm Bone density was established in the cortex of the central mandibular incisors using the Misch Index, the results of which were: D1: 0%, D2: 10%, D3: 78%, D4: 17%. As a result, 57% of bone dehiscences and 43% of absences were projected in piece 31, in piece 41 60% of bone dehiscences and 40% of absences. **Conclusion:** It was determined that the lingual cortex is larger than the vestibular cortex, finding a difference of 0.99 mm between the cortices. We could also identify that there was a prevalence in bone density of 73% of type D3 bone, also determining the height of the vestibular table with an approximate result of 7, 55 mm in piece 31 and in piece 41 giving an

approximate average 8.21 mm, we consider the presence of bone vestibular cortical dehiscence, resulting in more than 50% of dehiscence found in the vestibular cortex of the mandibular central incisors

Key words: Cortical Bone, Dehiscence, Measurements, Cone-Beam Computed Tomography, mandibule, incisor.

## INTRODUCCIÓN

Debido a su anatomía específica, la mandíbula en el sector anterior es un área que presenta problemas al momento de realizar diagnósticos y planes de tratamientos. A pesar de tener una estructura más fuerte en relación al maxilar también posee sectores susceptibles a reabsorciones predominantes en el sector anterior, esto se debe a que las dimensiones de la tabla vestibular de los incisivos mandibulares son muy pequeñas en comparación con la tabla lingual. Esta estructura es propensa a la reabsorción, como suele suceder, durante el curso de las enfermedades crónicas periodontales, así como durante el tratamiento de ortodoncia o rehabilitación implantológica. El hueso cortical vestibular del proceso alveolar mandibular es de suma importancia ya que sus dimensiones influyen en la estética de la sonrisa del paciente por eso es importante proporcionar futuras investigaciones, parámetros realistas al momento de realizar diagnósticos odontológicos debido a su insuficiente investigación que existe de esta zona.<sup>1</sup>

Estudios realizados por Velásquez et al. (2016) mencionan que la cortical bucal presenta un promedio de tamaño entre los 1,67mm (+/-0,43mm), y la cortical lingual un promedio de 2,71mm (+/-0,89mm); una discrepancia de casi 1 mm entre bucal y lingual. En relación con la sínfisis cortical se relacionó entre unos 3,01mm de tamaño (+/-0,79mm), representando el área de mayor cortical tomando en cuenta solo el área incisiva central inferior entre unos 2,66 y 2,42mm. Además, Velásquez et al. (2015) realizó otros estudios que menciona "una medición horizontal en línea recta tomada desde el punto más anterior de la cortical ósea hasta el punto más posterior de la cortical ósea posterior de los incisivos y caninos a 5 mm por debajo del ápice donde se logró evidenciar un promedio de 8,41mm y 9,12mm."<sup>2-3</sup>

El desarrollo que se ha ido dando a través de los años en el área de la salud abarcando áreas como la de imagenología, proporcionándonos herramientas como la tomografía computarizada cone beam, la cual ha sido un medio imprescindible para correctos diagnósticos y planes de tratamiento en odontología, ayudándonos a realizar análisis más precisos de las estructuras anatómicas y la detección de lesiones patológicas. La

exploración CBCT se utiliza con frecuencia en la planificación del tratamiento implantológico y de ortodoncia. Por lo tanto, asumimos que la aplicación de CBCT puede proporcionar información crucial en el estudio de la morfología de la cortical ósea mandibular. El propósito de esta investigación es determinar el análisis morfogeométrico de la estructura cortical de los incisivos centrales mandibulares mediante TCCB en pacientes que aceden al centro radiológico INNOVA.<sup>4</sup>

## MATERIALES Y MÉTODOS

La presente investigación corresponde a un estudio de tipo imagenológico, descriptivo, observacional no experimental de corte Transversal. La muestra está conformada por 60 tomografías obtenida de una base de datos de 168 pacientes que fueron tomadas y archivadas desde Enero 2018 hasta Julio 2019 en el sistema de almacenamiento del centro radiológico Innova las cuales fueron observadas y analizadas en la computadora del área de imágenes. Previamente se realizó el debido trámite para obtener el acceso a las tomografías del centro radiológico Innova. Para la limitación de la muestra se consideraron los siguientes criterios de inclusión; los cuales consistieron en tomografías desde adultos jóvenes hasta adulto maduro de 18-70 años de edad de ambos sexos que presenten piezas dentarias en sector anterior de los maxilares, se excluyó pacientes rehabilitados con implantes dentales, ortodoncia, fracturas mandibulares o alguna alteración patológica. Para la realización del presente trabajo de investigación se procedió a evaluar las tomografías en las cuales se observaron mediciones de las tablas óseas vestibulares y linguales de los incisivos centrales mandibulares, se midió densidad ósea de forma observacional según el análisis de Misch, así como también presencia o ausencia de dehiscencias de 120 incisivos centrales mandibulares. Una vez evaluada cada tomografía se recopilaron los datos en una tabla de registro mediante el programa de Microsoft Office Excel® 2016, para posteriormente ser analizados estadísticamente y obtener los resultados que compararemos a continuación en el estudio, mediante el método estadístico chi cuadrado (X<sup>2</sup>).

## RESULTADOS

El presente trabajo de investigación está conformado por 60 muestras de tomografías entre hombres y mujeres de las cuales 28 fueron hombres (47%) y 32 mujeres (53%), de acuerdo a los rangos de edad 10 tomografías (17%) pertenecieron al rango de 18 - 30; 20 tomografías (33%) al rango de 31 - 40; 5 tomografías (8%) al rango de 41-50 y 25 tomografías (42%) al rango de 50-70.

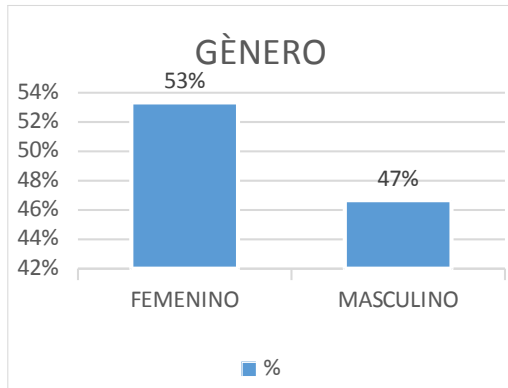


GRAFICO 1. Porcentaje del género de la muestra.

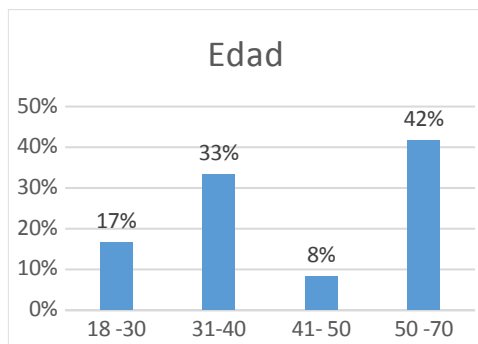


GRAFICO 2. Porcentaje de la edad de los pacientes

Se identificó las dimensiones de la tabla ósea de los incisivos centrales mandibulares 31 y 41 cuyos resultados fueron:

A: Distancia Vertical: Línea vertical que une el punto más apical de los incisivos centrales mandibulares hasta el punto más inferior de su cortical ósea inferior del mismo incisivo se estableció que la distancia es un promedio de 21,09mm para la pieza 31 y 21,41mm para la pieza 41.

B1: Distancia Horizontal 1: Parte de la tabla vestibular de la cortical anterior vestibular hasta donde llega hueso esponjoso. 5 mm por debajo del ápice dental, los resultados dieron un promedio de 2,03 mm para la pieza 31 y 1,97mm para la pieza 41.

B2. Distancia Horizontal 2: Parte de la tabla lingual de la cortical anterior lingual hasta donde llega hueso

esponjoso. 5 mm por debajo del ápice dental, los resultados dieron un promedio de 2,43 mm para la pieza 31 y 2,51 mm para la pieza 41.

C1: Distancia Horizontal tomada como referencia la porción más apical del diente: Parte de la tabla vestibular de la cortical vestibular hasta donde llega hueso esponjoso, los resultados dieron un promedio de 1,46 mm para la pieza 31 y 1,44 mm para la pieza 41.

C2: Distancia Horizontal tomada como referencia la porción más apical del diente: tabla lingual de la cortical lingual hasta donde empieza el hueso esponjoso de la porción lingual, los resultados dieron un promedio de 1,99 mm para la pieza 31 y 1,94 mm para la pieza 41.

V: Parte vestibular tomado desde la línea amelocementaria hasta la parte más profunda del alvéolo, los resultados dieron un promedio de 11,71 mm para la pieza 31 y 12,17 mm para la pieza 41.

V1: Distancia vertical: Parte vestibular de la cortical vestibular tomada desde la línea amelocementaria hasta donde inicia la cresta vestibular, los resultados dieron un promedio de 4,17 mm para la pieza 31 y 3,96 mm para la pieza 41.

L: Parte lingual tomado desde la línea amelocementaria hasta la parte más profunda del alvéolo, los resultados dieron un promedio de 12,04 mm para la pieza 31 y 12,43 mm para la pieza 41.

L1: Distancia vertical: Parte lingual de la cortical lingual tomada desde la línea amelocementaria hasta donde inicia la cresta lingual, los resultados dieron un promedio de 4,40 mm para la pieza 31 y 4,02 mm para la pieza 41.

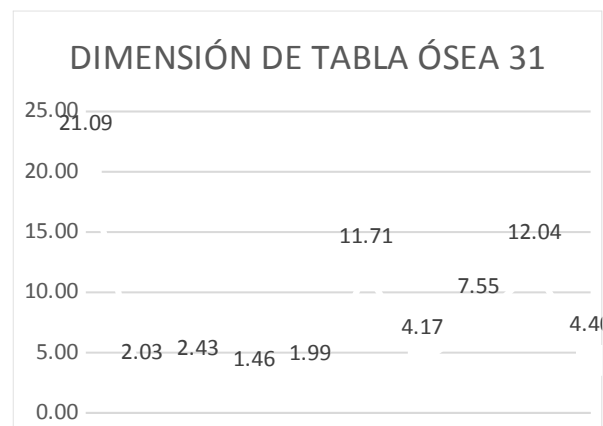


GRAFICO3. Mediciones realizadas en la TCCB identificando las valoraciones de tejido cortical de la pieza número 31.

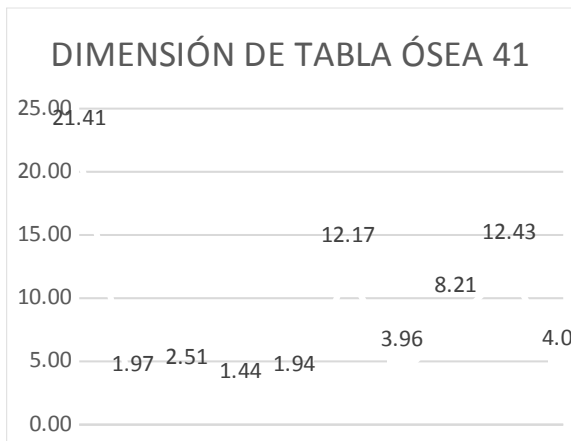


GRAFICO4. Mediciones realizadas en la TCCB identificando las valoraciones de tejido cortical de la pieza número 41.

Se dimensiono de forma observacional la densidad ósea presente en la cortical de los incisivos centrales mandibulares mediante Índice de Misch cuyos resultados fueron:

- D1: 0%
- D2: 10%
- D3: 78%
- D4: 17%

Se estableció la altura de la tabla bucal presente mediante la resta del promedio V y el promedio V1 de la cortical bucal de los incisivos centrales mandibulares que dieron como resultado en la pieza 31 un valor aproximadamente de 7,55 mm y en la pieza 41 un valor aproximado de 8,21 mm.

La presencia o ausencia de dehiscencias óseas de la cortical vestibular en el grupo de estudio de esta investigación, donde la distancia del hueso alveolar respecto a la línea amelocementaria será más de 3mm, proyectó como resultado, en la pieza 31 un 57% de dehiscencias óseas y 43% de ausencias, en la pieza 41 un 60% de dehiscencias óseas y 40% de ausencias. Este resultado se lo comparo con el género cuyos datos obtenidos fueron en pacientes femeninos en las piezas 31 se encontró un 53% de presencia de dehiscencias y 47% de ausencias, en el grupo de género masculino se encontraron 47% presencia de dehiscencias y 46% de ausencias. En las piezas 41 en el género femenino se encontró un 50% de presencia de dehiscencias y 58% de ausencias, en el grupo de género masculino se encontraron 56% presencia de dehiscencias y 35% de ausencias.

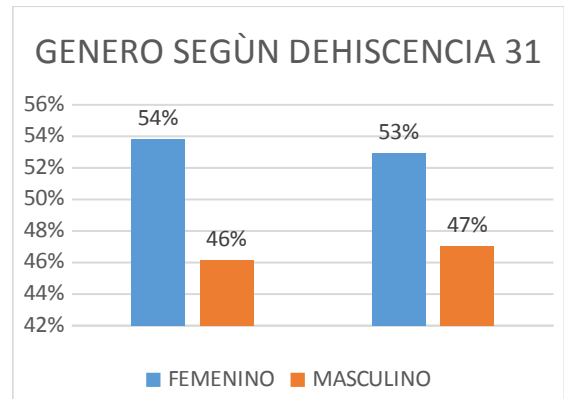


GRAFICO5. Presencia y ausencias dehiscencias óseas de la cortical vestibular de la pieza 31según el género.

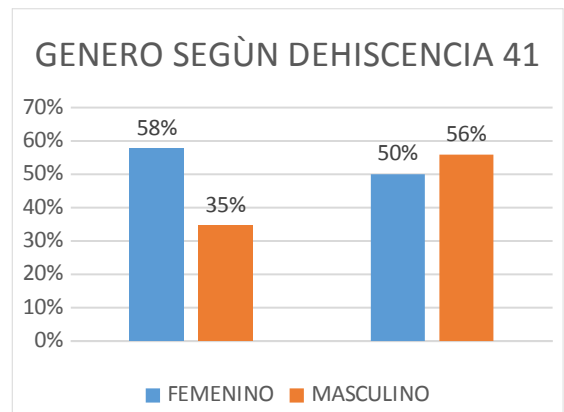


GRAFICO6. Presencia y ausencias dehiscencias óseas de la cortical vestibular de la pieza 41 según el género.

## DISCUSIÓN

Las tomografías analizadas en el rango de las mediciones de la línea B1 y B2 de las corticales de los incisivos centrales mandibulares dio como resultado que la cortical lingual es 0,94 mm mayor que la cortical vestibular de los incisivos centrales mandibulares a diferencia de los estudios realizados por Velásquez et al. (2015) mencionan que "la cortical bucal es casi 1 mm de menor tamaño que la cortical lingual."<sup>3</sup>

Estudios de Kim et al. (2012) "estudiaron cadáveres dentados cuyos resultados dieron a concluir que el mayor tamaño es el del hueso cortical lingual en comparación con la cortical bucal."<sup>6</sup> Así mismo estudios realizados por Genisa et al. (2014) "determinaron que en 10 pacientes evaluados con tomografías de haz cónico computarizada se analizó que el hueso cortical lingual fue mayor al hueso cortical bucal, presentando una diferencia de 1,34 mm en el sector anterior bucal y 2,92 mm en el sector posterior lingual (1,58 mm de diferencia)."<sup>5</sup>

Las mediciones de la línea vertical A que une el punto más apical del incisivo central mandibular hasta el punto más inferior de la cortical ósea inferior del mismo incisivo se estableció que la distancia es un promedio de 22,3 mm, estudios realizados por Velásquez et al.(2016) los resultados que obtuvieron fue aproximadamente de 22,7 mm.<sup>2</sup>

Flanagan (2015), "estudió sobre el tiempo del efecto del anestésico usando la técnica infiltrativa y su relación con el hueso cortical, concluyendo que el tamaño de la cortical es de gran importancia ya que era uno de los que influía en el tiempo de acción del anestésico local en los tejidos dentarios."<sup>7</sup> En este estudio realizado el tamaño de la altura de la cortical vestibular ATV de la pieza 31 nos dio un promedio aproximado de 7,55 mm y en la pieza 41 nos dio un promedio aproximado de 8,21 mm.<sup>7</sup>

Las tomografías también nos permite tener un diagnóstico de la morfología y la medición del tamaño de los defectos alveolares anteriores, estudios (Enhos *et al.*, 2012; Evangelista *et al.*, 2010; Yagci *et al.*, 2012) han utilizado CBCT para medir el hueso alveolar y detectar dehiscencias vía axial y transversal. Estudios realizados por Yang, Y et al., (2015) "encontraron que la mayoría de las dehiscencias se daban en la cortical vestibular mandibular 96.80%, y solo 5.02% se encontraron en la cortical lingual mandibular." En este caso también se estudió la presencia de dehiscencia en la tabla vestibular de la cortical mandibular de los incisivos centrales mandibulares dando como resultado 54% de presencia de dehiscencias en mujeres y 47% en hombres en la pieza 31 y en la pieza 41 se obtuvo resultados de un 50% de dehiscencia en mujeres y 56% en hombres. Según la literatura, dehiscencias leves pueden existir, sin síntomas. Sin embargo, dehiscencias severas puede dar lugar a una mayor ruptura periodontal y estética trayendo complicaciones para futuros procedimientos odontológicos (Cardaropoli y Gaveglio, 2007).<sup>8</sup>

Y para concluir con la discusión, basándonos en los estudios del índice de Misch encontramos que la mayor prevalencia de densidad ósea en esta investigación fue de un hueso tipo D3 (73%).<sup>9</sup>

## CONCLUSIONES

El presente estudio pretende destacar la importancia del conocimiento anatómico de la estructura de la cortical de los incisivos centrales mandibulares, en esta investigación se determinó que la cortical lingual es de mayor tamaño que la cortical vestibular encontrando

una diferencia de 0,99 mm entre las corticales. También pudimos identificar que hubo una prevalencia en la densidad ósea de un 73% de hueso tipo D3, determinando también la altura de la tabla vestibular con un resultado aproximado de 7,55 mm en la pieza 31 y en la pieza 41 dando un promedio aproximado de 8,21 mm, consideramos la presencia de dehiscencias de la cortical vestibular ósea dándonos como resultado más de un 50% de dehiscencias encontradas en la cortical vestibular de los incisivos centrales mandibulares, este estudio es significativo para planificaciones en tratamientos odontológicos que puedan permitir restaurar la salud, función y estética del paciente.

## REFERENCIAS BIBLIOGRÁFICAS

1. Velásquez H, Olate S, Del Sol M, Cantín M, Vásquez B. Hueso Cortical en sínfisis Mandibular de sujetos de Clase I. *Int. J. Morphol.* 2016;34(1):371-374. Citado 30 de mayo 2019.
2. Velásquez H, Olate S, Del Sol M, Cantín M, De Moraes M. Morfología Ósea de Sínfisis Mandibular: Estudio Piloto. *Int. J. Morphol.* 2015;33(1):355-360. Citado 30 de mayo 2019.
3. Flanagan D. A comparison of facial and lingual cortical thicknesses in edentulous maxillary and mandibular sites measured on computerized tomograms. *J. Oral Impl.* 2008;34(5):256-258. Citado 30 de mayo 2019.
4. Kim H, Yu S, Lee M, Kee H, Kim H, Chung Ch. Cortical and cancellous bone thickness on the anterior region of alveolar bone in Korean: a study of dentate human cadavers. *J. Adv. Prosthodont.* 2012;4:146-152. Citado 30 de mayo 2019.
5. Garib D, Sayako M, Okada T, Da Silva O. Alveolar bone morphology under the perspective of the computed tomography: Defining the biological limits of tooth movement. *Dental Press J Orthod.* 2010;15(5):192-205. Citado 30 de mayo 2019.
6. Baysal A, Izzet F, Kutalmis S, Ozer T, Uysal T. Alveolar bone thickness and lower incisor position in skeletal class I and class II malocclusions assessed with cone-beam computed tomography. *Kjo.* 2013;43(3):134-140. Citado 30 de mayo 2019.

7. Foosiri P, Mahatumarat K, Panmekiate S. Relationship between mandibular symphysis dimensions and mandibular anterior alveolar bone thickness as assessed with cone-beam computed tomography. *Dental Press J Orthod*. 2018;23(1):54-62. Citado 30 de mayo 2019.
8. Maram A, Morwaffak A, Mohammad H, Muataz A. Evaluation of bone thickness and density in the lower incisors' Region in adults with different types of skeletal Malocclusion using conebeam computed tomography. *The Journal of contemporary dental practice*. 2015; 16(8):630-7. Citado 30 de mayo 2019.
9. Gracco A, Luca L, Bongiorno M, Siciliani G. Computed tomography evaluation of mandibular incisor bony support in untreated patients. *Am J Orthod Dentofacial Orthop*. 2010;138:179-87. Citado 30 de mayo 2019.
10. Mazurova K, Baptiste J, Renkema A, Pandis N, Katsaros Ch, Fudalej P. Gingival recession in mandibular incisors and symphysis morphology – a retrospective cohort study. *European J of Orthod*. 2017;1-8. Citado 30 de mayo 2019.
11. Pommer B, Tepper G, Gahleither A, Zechner W, Watsek G. New safety margins for chin bone harvesting based on the course of the mandibular incisive canal in CT. *Clin. Oral Impl. Res*. 2008; 19:1312-1316. Citado 30 de mayo 2019.
12. Sanikaya S, Haydar B, Ciger S, Ariyurek M. Changes in alveolar bone thickness due to retraction of anterior teeth. *Am J Orthod Dentofacial Orthop*. 2002;122:15-26. Citado 30 de mayo 2019.
13. Injante P, Tuesta O, Estrada M, Liñán C. Recesión gingival y tratamiento de ortodoncia. Reporte de un caso interdisciplinario. *Rev. Estom. Herediana*. 2012;22(1):31-36. Citado 30 de mayo 2019.
14. Birte M, Delfino A. Factors of importance for the development of dehiscences during labial movement of mandibular incisors: A retrospective study of adult orthodontic patients. *J Orthod Dentofacial Orthop*. 2005;127:552-61. Citado 30 de mayo 2019.
15. Ferreira K, Goncalves E, Pachecho W. Periodontal status of mandibular central incisors after orthodontic proclination in adults. *J. Orthod Dentofacial Orthop*. 2006;130(6):E1-E8. Citado 30 de mayo 2019.
16. Hassan J, Canto D, Pippi R, Berni L, Mantovani F. Correction of buccal dehiscence during immediate implant placement using the flapless technique: a tomographic evaluation. *J Periodontol*. 2017;88(2):173-180. Citado 30 de mayo 2019.
17. Catro F. Periodontal plastic surgery of gingival recessions at single and multiple teeth. *Periodontology 2000*. 2017;75:296-316. Citado 30 de mayo 2019.
18. Chambrone L, Tatakis D. Long Term Outcomes of untreated buccal gingival recessions: a systematic review and meta analysis. *J. Periodontol*. 2016;87(7):796-808. Citado 30 de mayo 2019.
19. Cairo F, Nieri M, Cincinelli S, Mervelt J, Pagliaro U. The interproximal clinical attachment level to classify gingival recessions and predict root coverage outcomes: an explorative and reliability study. *J clin Periodontol*. 2011;38:661-666. Citado 2019.
20. Olate, S. & de Moraes, M. Cirugía facial estética: contribución de la osteotomía anterior de mandibular. *Int. J. Med. Surg. Sci.*, 1:247-52, 2014.
21. Agnieszka Srebrzyńska-Witek, Rafał Koszowski, Ingrid Różyło-Kalinowska. Relationship between anterior mandibular bone thickness and the angulation of incisors and canines—a CBCT study. *Clin Oral Invest* (2018) 22:1567–1578.
22. YANG, Y.; Yang, H.; PAN, H.; XU, J. y HU, T. Evaluación y nueva clasificación de las dehiscencias óseas alveolares utilizando haz cónicotomografía computarizada in vivo. *En t. J. Morphol.*, 33 (1) : 361-368, 2015.
23. Romero, M. E.1, Veloso C. Ma.2, Krupp, S.3 .Evaluación de la calidad del hueso en sitios de implantes dentales con tomografía computarizada. *Acta Venezolana* vol.54, No2, 2016.